SOCIETE TUNISIENNE DE GYNECOLOGIE OBSTETRIQUE

الجمعية التونسية لطب أمراض النساء و التوليد

# Les grossesses sur cicatrice utérine

Dr Hejer Sebri-B Zouaoui

Juan les pins 21-23 juin 2023

# Introduction

- La grossesse sur cicatrice de césarienne est une forme rare de grossesse ***ectopique*** qui engage le pronostic fonctionnel utérin et le pronostic vital:
  - par hémorragie ou
  - par rupture utérine précoce.
- La grossesse sur cicatrice de césarienne (cesarean scar pregnancy: CSP) est définie comme une grossesse extra-utérine ***insérée*** sur une cicatrice de césarienne précédente
- L'incidence est estimée entre 1 /1800, et 1 / 2216 grossesses.

- La possibilité d'une grossesse sur cicatrice de césarienne est rarement suspectée, ce qui prête à confusion avec une grossesse cervicale ou un avortement en cours.

- Ainsi, le diagnostic précoce d′une grossesse sur cicatrice de césarienne peut être retardé, et peut donner des complications potentiellement catastrophiques.

# Grossesse sur cicatrice utérine au premier trimestre.

# Définition ÉCHOGRAPHIQUE

**Signes directs:**

- Sac implanté sur la cicatrice
- Insertion du sac sur le mur antérieur

**Signes indirects:**

- ❑Vacuité utérine
- ❑Disparition ou diminution de l'épaisseur du myomètre
- ❑Vascularisation peri-trophoblastique
- ❑Canal cervical libre

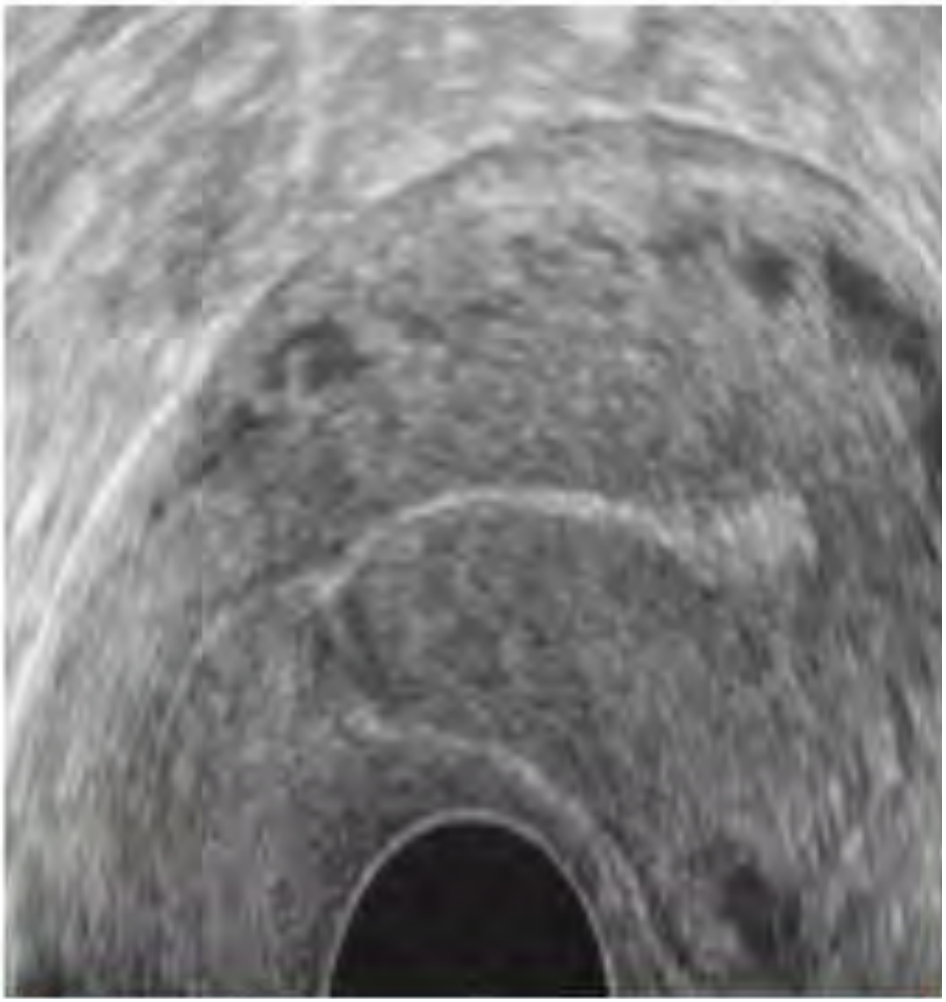

Well healed lower segment C/S scar

Cesarean scar defect = uterine scar defect= uterine diverticulum = niche = isthmocele = pouch = sacculation

- Le risque de grossesse dans la cicatrice de césarienne
  - * Nombre de césariennes antérieures
  - * Le délai intergénésique
  - * L’indication de césarienne

Une césarienne faite en urgence au cours du travail: risque de mauvaise cicatrisation++

# Classifications:

## Type I, Endogenic

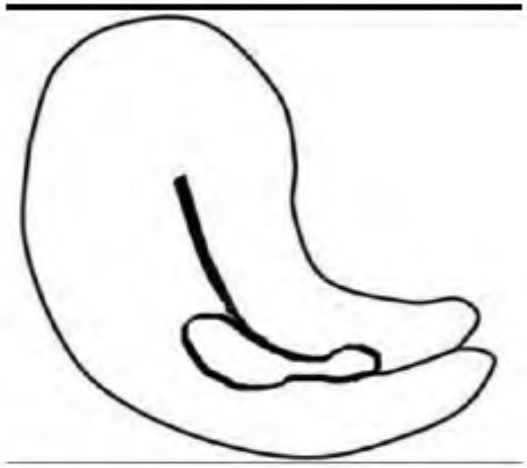

**Développement vers la cavité utérine**

*VialY., UltrasoundObstetGynecol; 2000*

# Type II, Exogenic

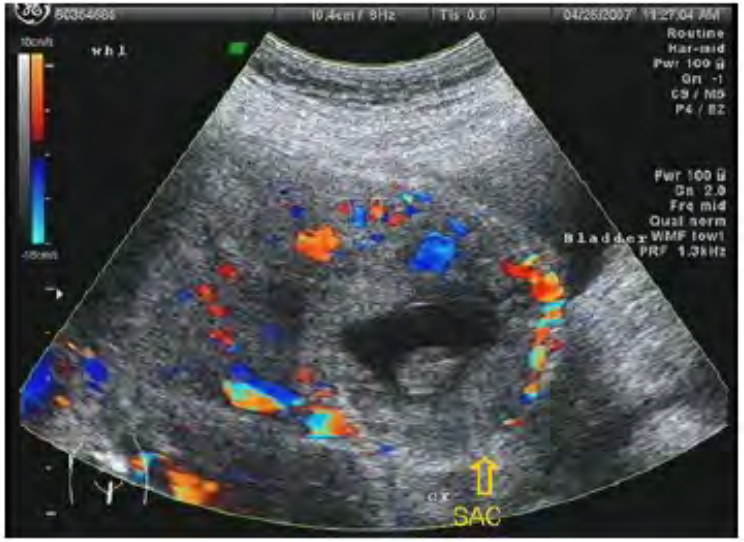


**Développement vers la vessie**

# Natural history of Cesarean scar pregnancy on prenatal ultrasound: the crossover sign

G. CALI[1], F. FORLANI[1], I. E. TIMOR-TRITSCH[2], J. PALACIOS-JARAQUEMADA[3], G. MINNECI[1] and F. D'ANTONIO[4]

[1]*Department of Obstetrics and Gynaecology, Arnas Civico Hospital, Palermo, Italy;* [2]*Department of Obstetrics and Gynaecology, Division of Maternal-Fetal Medicine, New York University SOM, New York, NY, USA;* [3]*Centre for Medical Education and Clinical Research (CEMIC), University Hospital, Buenos Aires, Argentina;* [4]*Department of Clinical Medicine, Faculty of Health Sciences, UiT–The Arctic University of Norway, Tromsø, Norway*

ULTRASOUND in Obstetrics & Gynecology

isuog

2018

## THE CROSSOVER SIGN

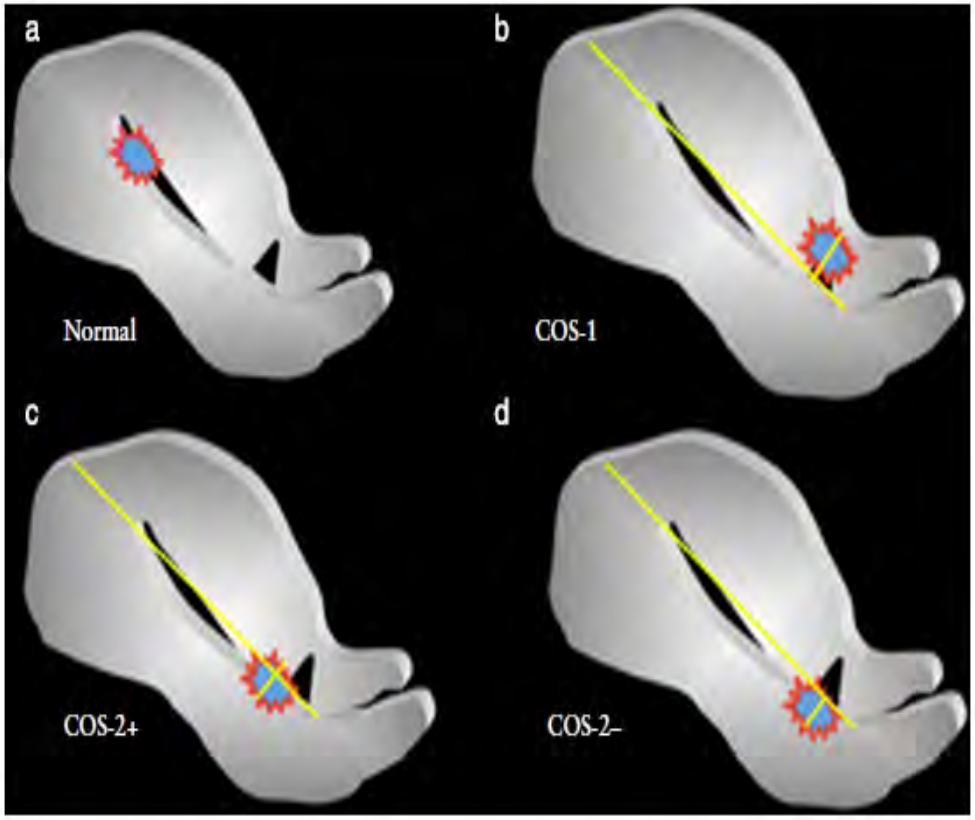


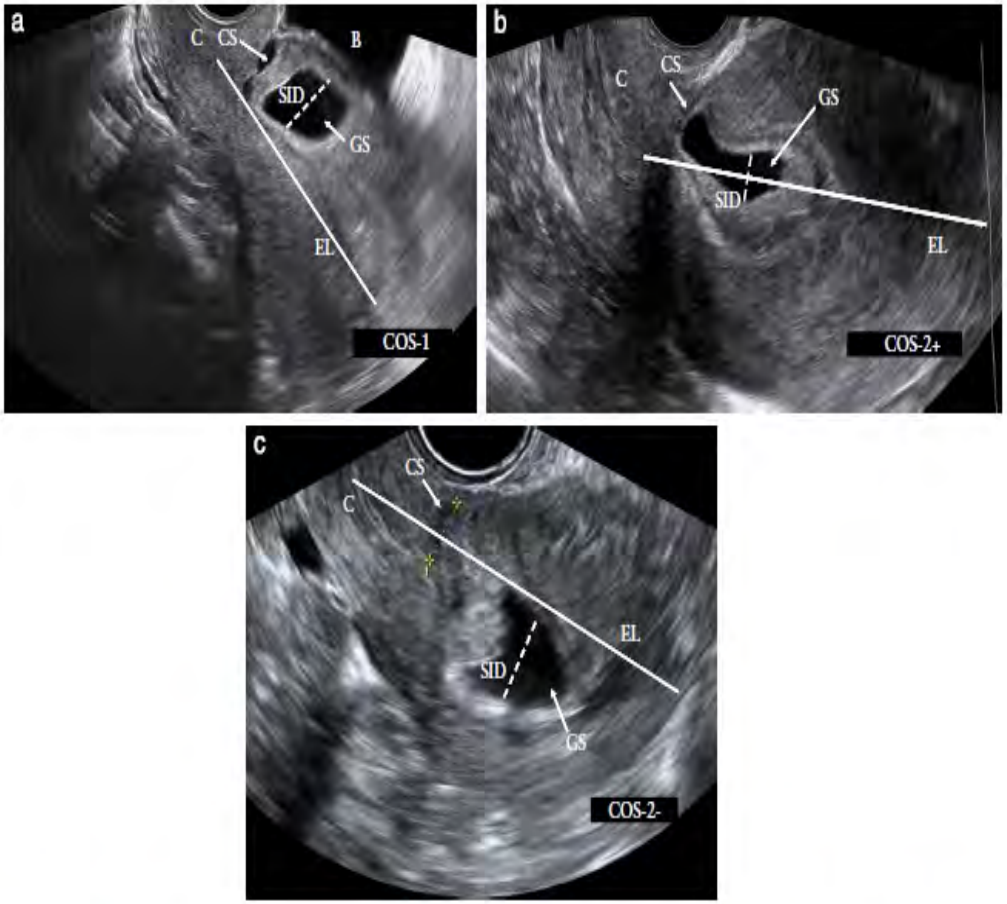

OBSTETRICS

# The clinical outcome of cesarean scar pregnancies implanted "on the scar" versus "in the niche"

Andrea Kaelin Agten, MD; Giuseppe Cali, MD; Ana Monteagudo, MD; Jo MD; Ilan Timor-Tritsch, MD

2017

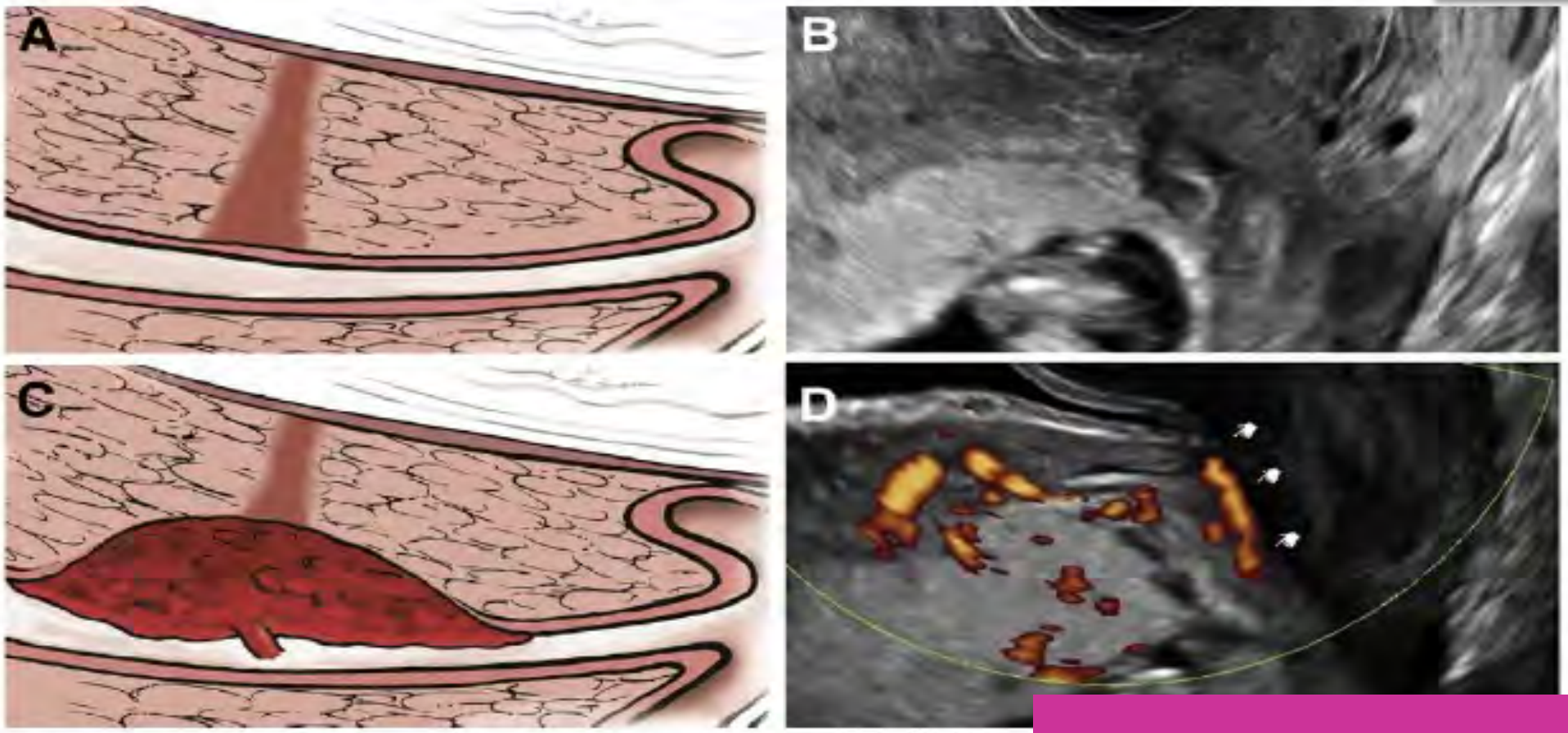


**A,** Image of a well-healed, nondeficient cesarean scar. Grey s illustration of the placenta implanted "on top of" the scar. **D,** Power the rich vascular pattern in the area of the scar.

*Kaelin Agten et al. Clinical outcome of CSPs implanted "on the scar" vs "in the ni*

**On the « scar »: au niveau d'une cicatrice bien cicatrisée, bien guérie**

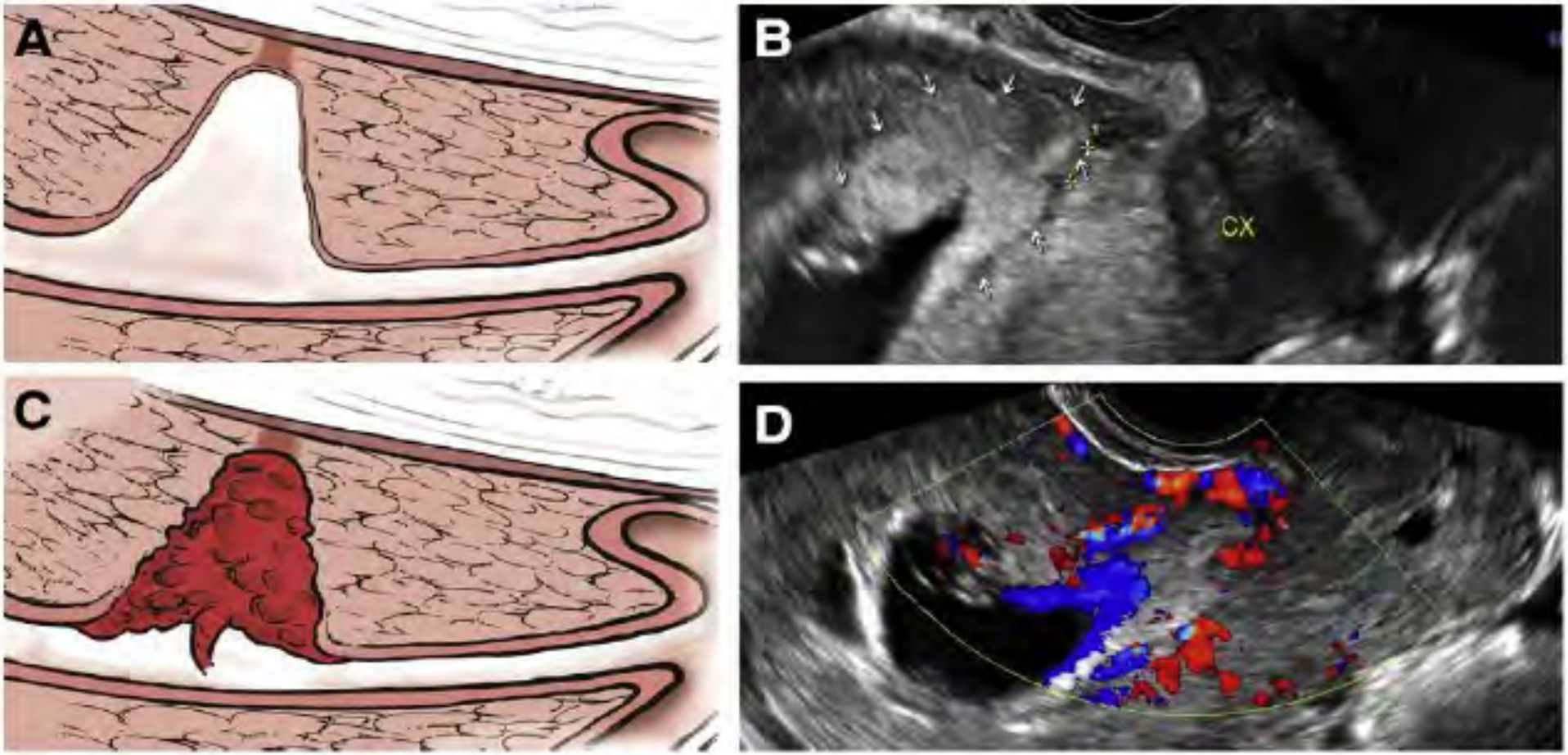


**A,** Image of a dehiscent cesarean scar ("niche"). Grey scale **B,** ultrasound and **C,** color illustration of the placenta implanted "in the niche." **D,** Power Doppler ultrasound image shows the rich vascular pattern in the area of the scar.

*Kaelin Agten et al. Clinical outcome of CSPs implanted "on the scar" vs "in the niche." Am J Obstet Gynecol 2017.*

**In the « niche »: au niveau d'une cicatrice mal cicatrisée, sur isthmocèle, un defect**

## Anomalies d'insertion et d'adhésion placentaire

Placenta accreta **X4-5**

## Atteinte de la vessie par le placenta

## Rupture utérine

## Risque d'hystérectomie d'hémostase avec morbidité maternelle+++

## Risque hémorragique+++

# LA PRISE EN CHARGE D'UNE GROSSESSE SUR CICATRICE

- ❑ **ACTIVE**
- ❑ **RAPIDE**
- ❑ **PRECOCE**

1. Hysteroscopic excision
2. Hysteroscopy with transabdominal sonographic guidance
3. Hysteroscopy and mefipristone
4. Hysteroscopy and vasopressin
5. Laparotomy and excision
6. Laparotomy with elective transabdominal hysterectomy
7. Laparotomy with hysteroscopy
8. Transabdominal sonographic guided local intragestational methotrexate injection
9. Transabdominal sonographic guided local intragestational KCl injection
10. Transabdominal sonographic guided local intragestational and intramuscular methotrexate
11. Transvaginal sonographic guided local intragestational methotrexate injection
12. Transvaginal sonographic guided local intragestational KCl injection
13. Transvaginal sonographic guided local intragestational and intramuscular methotrexate
14. Local intragestational injection of vasopressin
15. Uterine artery embolization alone

**PAS DE CONSENSUS!!!**

24. Laparoscopy and hysteroscopy
25. Methotrexate intramuscular injection alone
26. Methotrexate intramuscular and hysteroscopy
27. Expectant management
28. Trichostatin
29. Transrectal ultrasound guided aspiration
30. Hysterotomy by vaginal approach
31. Multiple combined treatments

D&C, dilation and curettage; KCl, kalium chloride (potassium chloride).

*Timor-Tritsch. Early placenta accreta and cesarean section scar pregnancy: a review. Am J Obstet Gynecol 2012.*

**> 31 modalités thérapeutiques pour la prise en charge d'une grossesse sur cicatrice!!!**

*Timor-Tritsch. Early placenta accreta and cesarean section scar pregnancy: a review. Am J Obstet Gynecol 2012.*

# Ça dépend de…

CLASSIFICATION

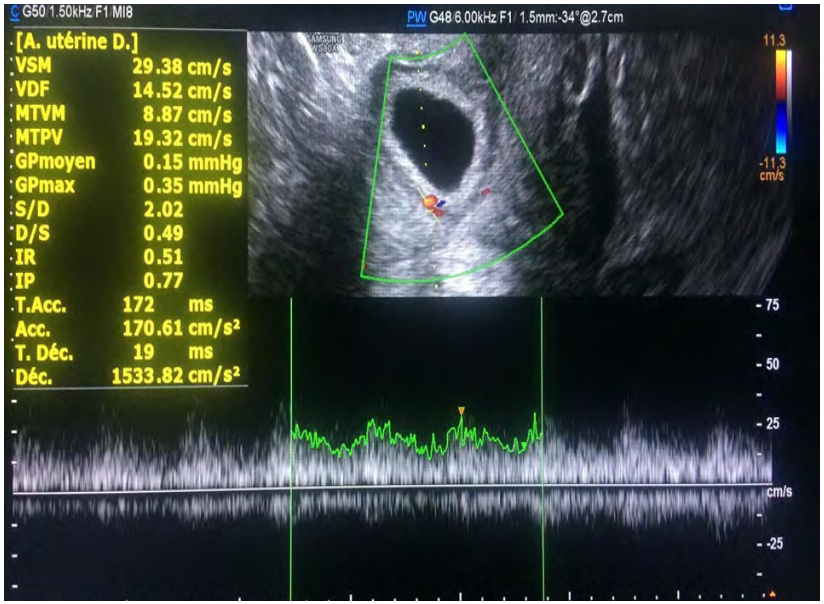
G50 1.50kHz F1 MI8
PW G48 6.00kHz F1 1.5mm:-34°@2.7cm
[A. utérine D.]
VSM 29.38 cm/s
VDF 14.52 cm/s
MTVM 8.87 cm/s
MTPV 19.32 cm/s
GPmoyen 0.15 mmHg
GPmax 0.35 mmHg
S/D 2.02
D/S 0.49
IR 0.51
IP 0.77
T.Acc. 172 ms
Acc. 170.61 cm/s²
T. Déc. 19 ms
Déc. 1533.82 cm/s²
11.3
-11.3
cm/s
75
50
25
cm/s
-25

age.

# Expectative armée

# Outcome of Cesarean scar pregnancy managed expectantly: systematic review and meta-analysis

G. Calì, I. E. Timor-Tritsch, J. Palacios-Jaraquemada, A. Monteaugudo, D. Buca, F. Forlani, A. Familiari, G. Scambia, G. Acharya, F. D'Antonio

ULTRASOUND in Obstetrics & Gynecology

2018

isuog

Table 3 Raw and pooled proportions for outcomes in women with Cesarean scar pregnancy (CSP) managed expectantly

| Outcome | Studies (n) | Pregnancies (n/N) | Raw proportion (95% CI) | [illegible] | [illegible] |
|---|---|---|---|---|---|
| CSP with fetal heart beat | | | | | |
| First/second trimester | | | | | |
| Severe bleeding | [illegible] | [illegible] | [illegible] | [illegible] | [illegible] (15.4–66.2) |
| [illegible] | [illegible] | [illegible] | [illegible] | 0 | 10.20 (2.8–21.6) |
| [illegible] | [illegible] | [illegible] | [illegible] (40.9–73.0) | 58.6 | 60.59 (36.9–81.9) |
| [illegible] | [illegible] | 0/40 | 0 (0–8.8) | 0 | 0 (0–13.4) |
| [illegible] | 11 | 30/40 | 75.00 (58.8–87.3) | 58.8 | 74.82 (52.0–92.1) |
| [illegible] placenta percreta | 8 | 17/29 | 58.62 (38.9–76.5) | 56.3 | 69.67 (42.8–90.1) |
| Ultrasound signs of AIP | 8 | 27/29 | 93.10 (77.2–99.2) | 0 | 90.31 (78.2–97.8) |
| Live birth | 11 | 40/40 | 100 (92.2–100) | 0 | 100 (86.6–100) |
| CSP without fetal heart beat | | | | | |
| First trimester | | | | | |
| Severe bleeding | 10 | 3/17 | 17.65 (3.8–43.4) | 0 | 22.16 (7.7–41.4) |
| Other symptoms | 9 | 5/14 | 35.71 (12.8–64.9) | 2.7 | 36.41 (16.3–59.3) |
| Symptoms requiring intervention | 10 | 4/17 | 23.53 (6.8–49.9) | 10.8 | 26.04 (9.4–47.3) |
| Uncomplicated miscarriage | 10 | 12/17 | 70.59 (44.0–89.7) | 9.7 | 69.09 (47.4–87.1) |
| Complicated miscarriage | 10 | 5/17 | 29.41 (10.3–56.0) | 9.7 | 30.91 (12.9–52.6) |
| Uterine rupture | 10 | 1/17 | 5.88 (0.1–28.7) | 0 | 13.36 (2.7–30.3) |
| First-/second-trimester hysterectomy | 10 | 0/17 | 0 (0–19.5) | 0 | 0 (0–25.5) |
| Maternal death | 10 | 0/17 | 0 (0–19.5) | 0 | 0 (0–25.5) |

AIP, abnormally invasive placenta.

**L'expectative peut constituer une option thérapeutique pour les grossesses sur cicatrice avec AC négative**

# Traitement médical

- **Méthotrexate 1 mg/kg en IM**
- **75 mg**

- **Suivi clinique, biologique et échographique à J4, J7 puis hebdomadaire**

# La courbe de décroissance des HCG plasmatiques

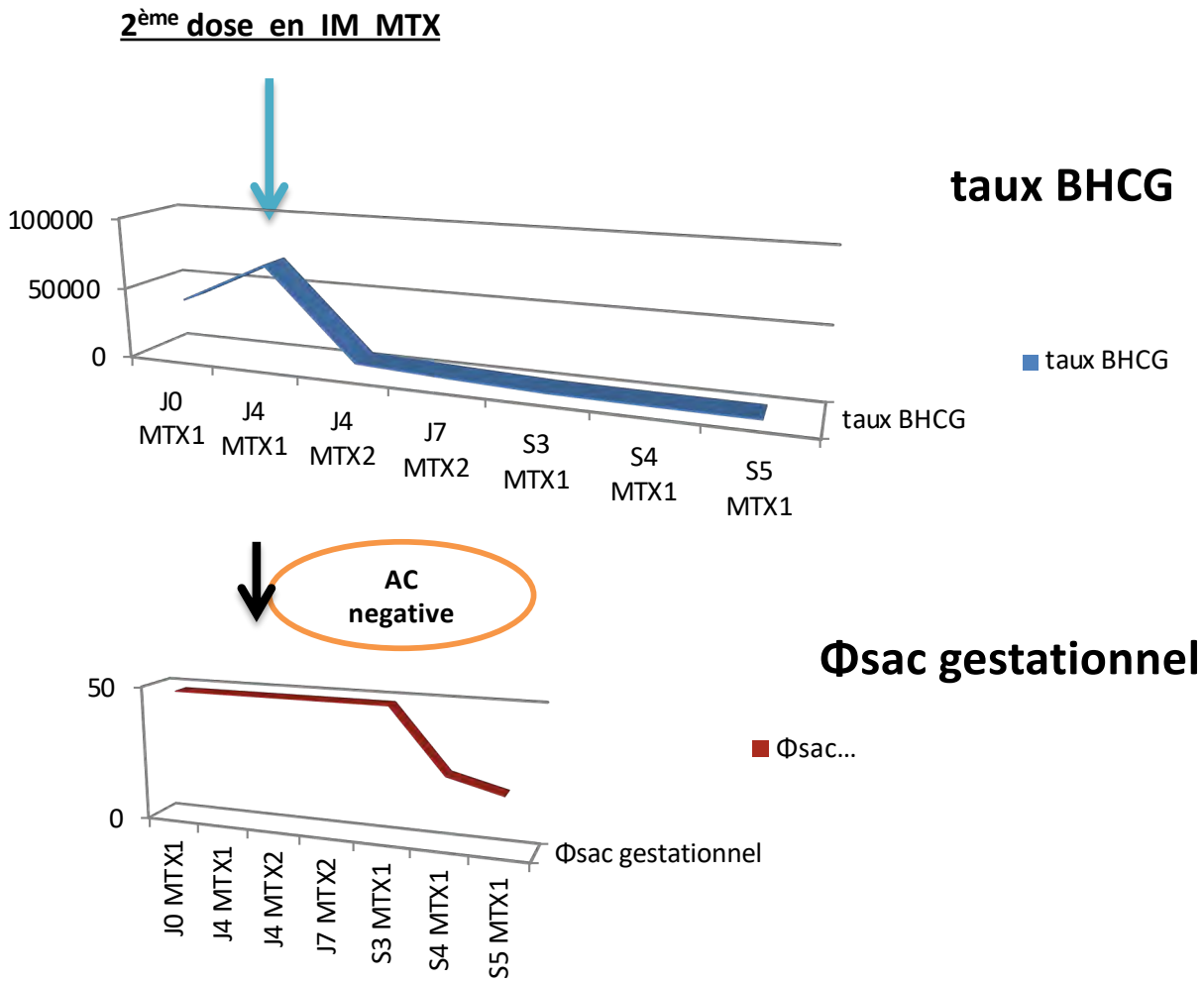

**5ème semaines post méthotrexate**

Grossesse sur cicatrice type II exogène (on the niche) de 7SA+2jours avec AC positive et bhcg à 20400UI/l

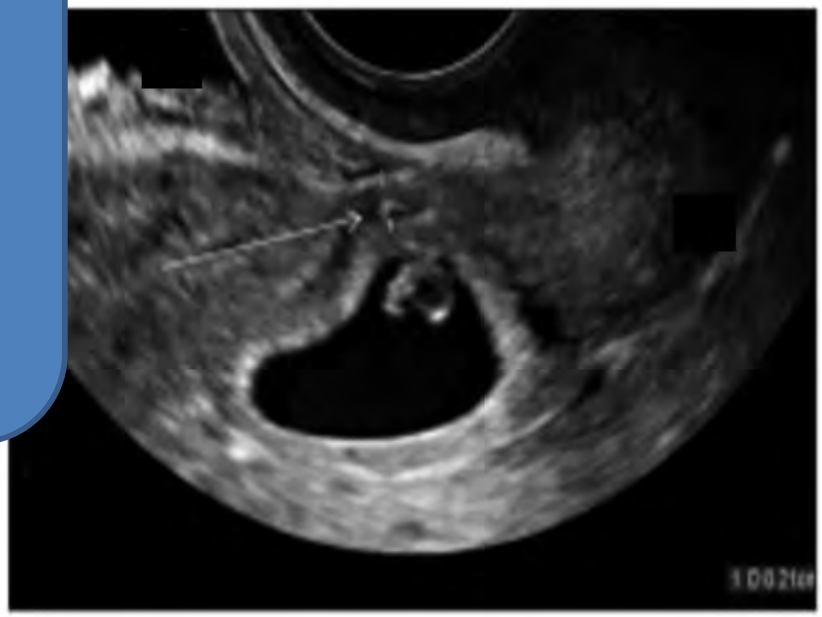

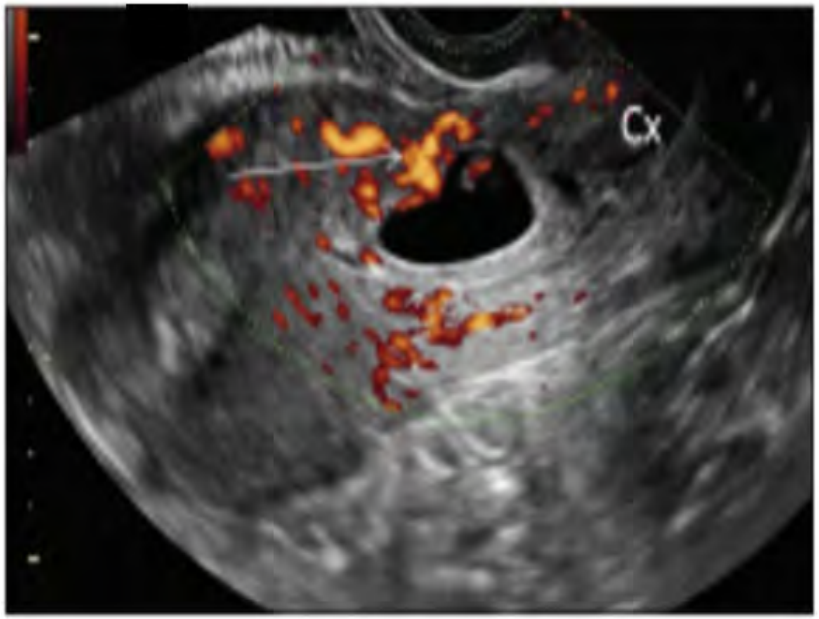

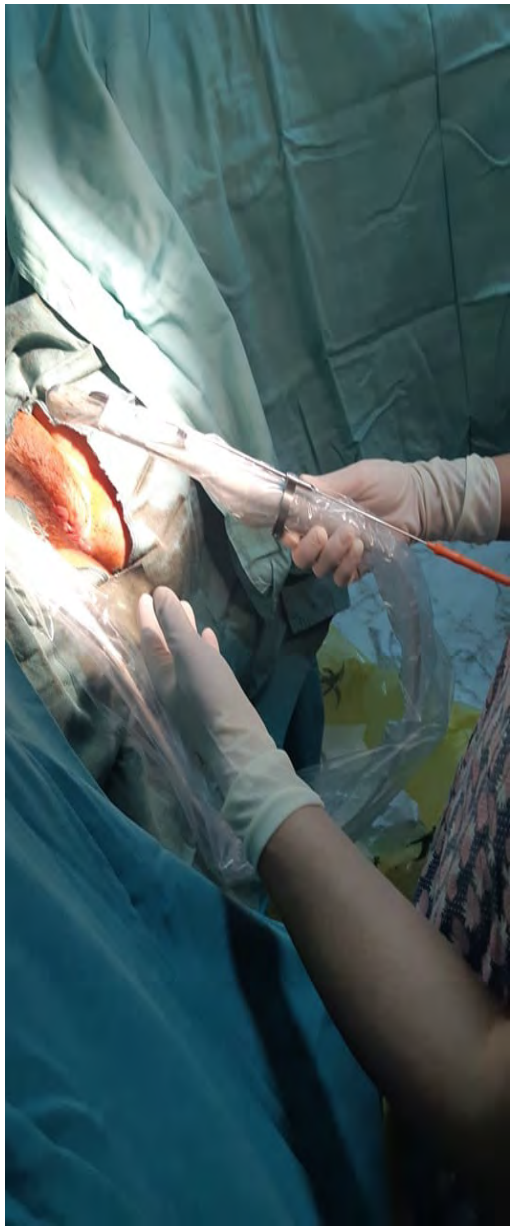

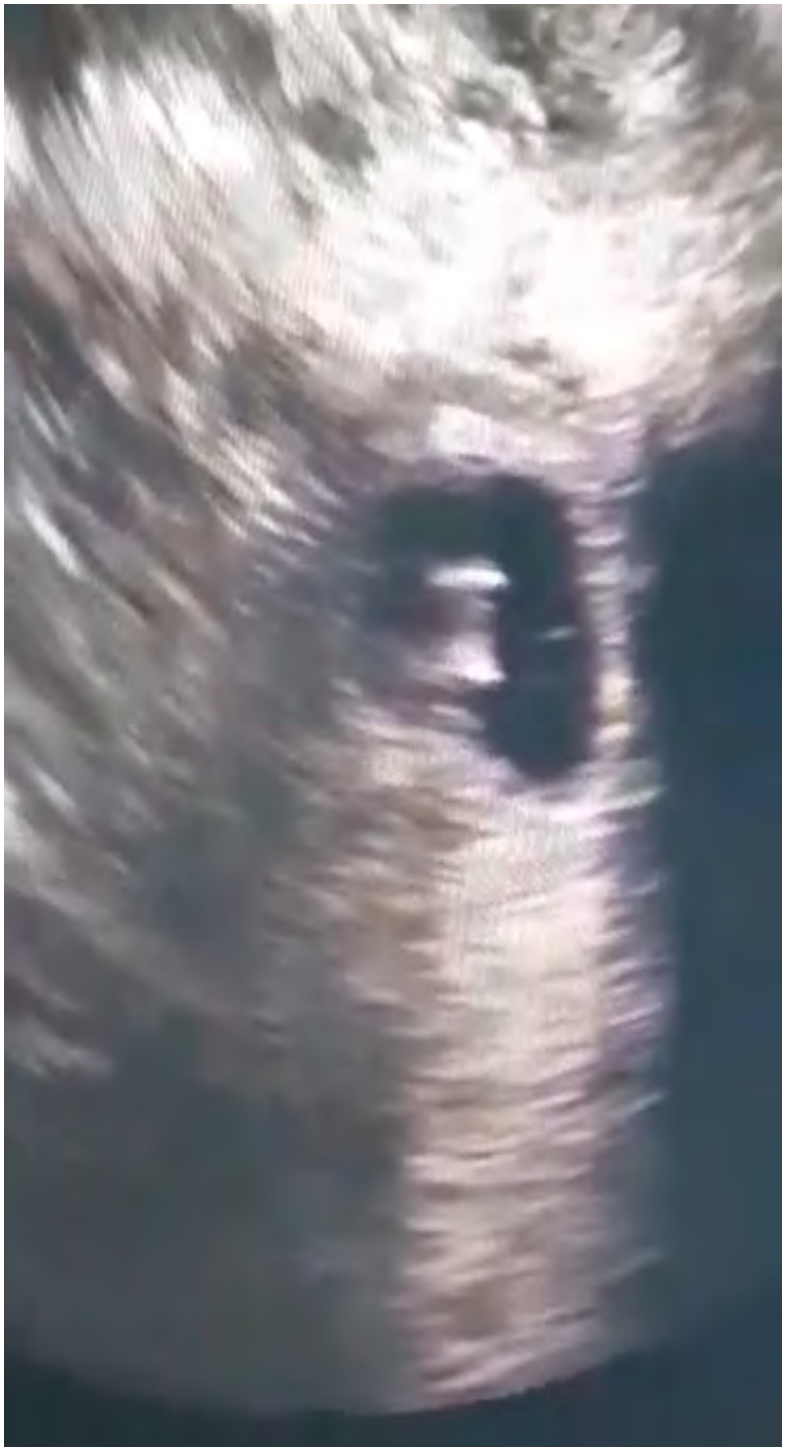

**Injection in situ de MTX 50 mg**

- Suivi clinique, biologique et échographique à **J4**, **J7** puis **hebdomadaire**

MONODOSE/
MULTIDOSE??

QUAND?

DOSE??

Local in situ/
Systémique??

SURVEILLANCE??

Conservative management of cesarean scar pregnancies with systemic multidose methotrexate: predictors of treatment failure and reproductive outcomes

Gabriel Levin MD , Roy Zigron MD , Uri P. Dior MD , Ronit Gilad MD , Asher Shushan Proff , Avi Benshushan MD , Amihai Rottenstreich MD

2019




- **Étude de cohorte rétrospective**
- **37 Grossesses sur cicatrice**

**Taux d'échec du MTX systémique est de 13,5%**

- MTX systémique en IM (multi-dose, 1 mg/kg)
- En association avec acide folinique en alternance +/- 50 mg MTX IN SITU.
- β-hCG quantitative

Comparison of systemic and local methotrexate treatments in cesarean scar pregnancies: time to change conventional treatment and follow-up protocols

Semih Z. Uludag*, Mehmet S. Kutuk, Mehmet Ak, Mahmut T. Ozgun, Mehmet Dolanb
Ercan M. Aygen, Yılmaz Sahin

*Erciyes University, Faculty of Medicine, Department of Obstetrics and Gynecology, Kayseri, Turkey*

2016

## MTX Systémique IM

- Grossesse plus jeune ne dépassant pas 6SA
- B HCG ne dépassant pas 5000-10000UI/L
- AC negative

## MTX in situ

- Grossesse plus avancée
- B HCG ne dépassant pas 100 000UI/L

- L'association MTX systémique et local améliore le taux du succès du traitement médical
- Faible passage du MTX IM dans le sac gestationnel secondaire à la fibrose au niveau de la cicatrice et donc le MTX systémique n'est pas une bonne indication en cas de grossesse avancée

Review Article

**Local Methotrexate Injection as the First-line Treatment for Cesarean Scar Pregnancy: Review of the Literature**

Vincent Y. T. Cheung, MBBS, FRCOG, FRCSC*

*From the Department of Obstetrics and Gynaecology, Queen Mary Hospital, The University of Hong Kong, Hong Kong (Dr. Cheung*

2015

JMIG The Journal of Minimally Invasive Gynecology

- **Taux de success d'une seule dose de MTX par voie locale à la dose de 50 mg est de 73.9%**
- **L'addition de chlorure de potassium n'améliore pas le résultat**
- **Taux de success cumulé suite à l'adjonction d'autres doses de MTX in situ ou par voie systémique est de 88.5%.**
- **L' indication de doses suppléméntaires de MTX était la non dégression de taux de β HCG**


METHOTREXATE
INJECTION USP
50 mg
Risque d'échec et de recours à une autre méthode élevé
Durée de surveillance
Disponible
Taux succès
Facile
Cout faible

# Embolisation des artères utérines

**En doppler mode pulsé:**

- **Un flux artériel à basse résistance (index de pulsatilité < 1)**

- **Vitesses systoliques Élevées (> 20 cm/seconde), témoignant d'une grossesse évolutive**

- **AC positive**

**Dosage plasmatique des βHCG:**

**40 200 UI/ml**

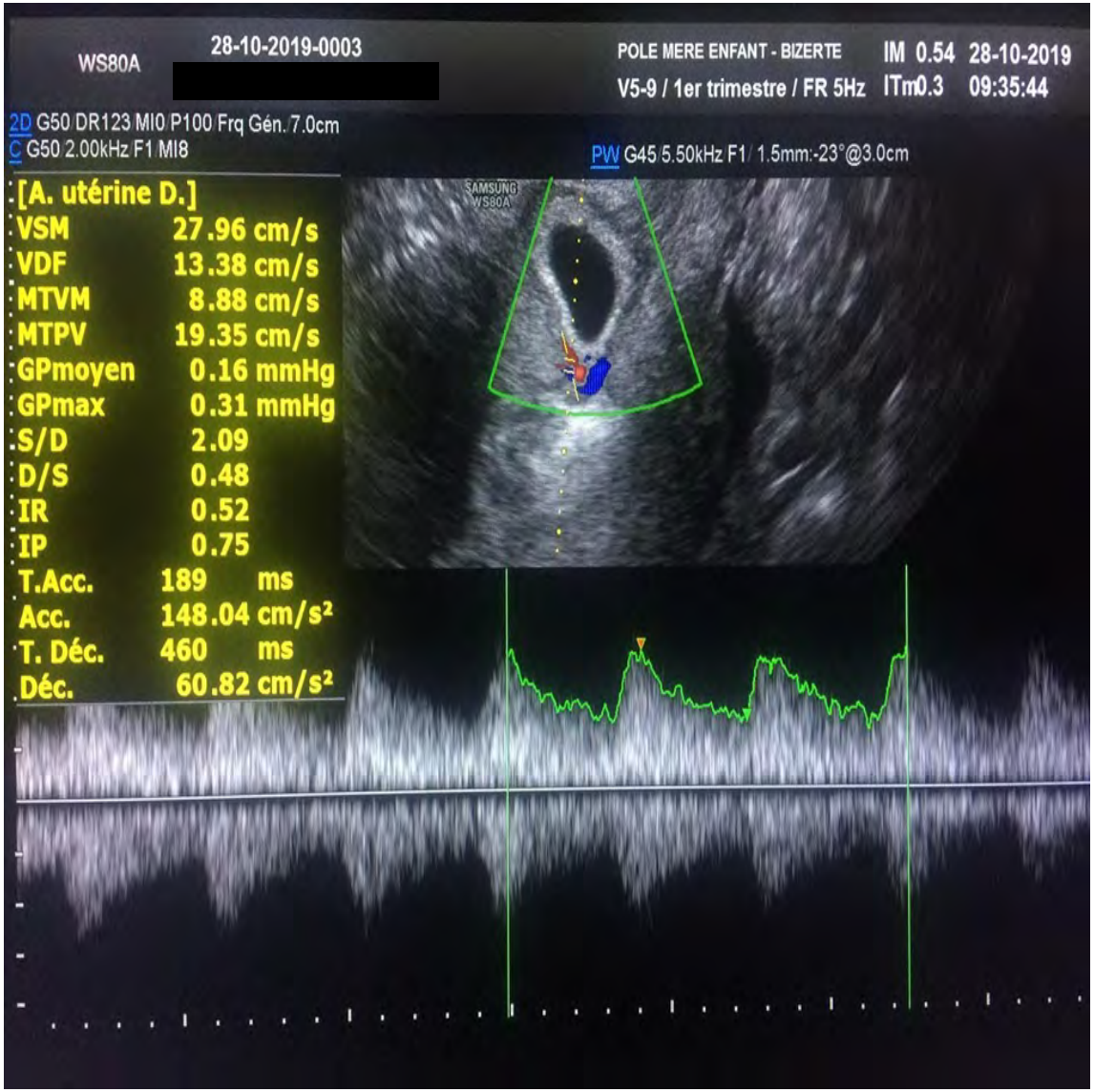

Review

# Application of ultrasonography in the diagnosis and treatment of cesarean scar pregnancy

Dongmei Liu[a], Min Yang[b], Qingqing Wu[a,*]

2018




**Un Pic de vélocité autour de la grossesse > = 39 cm/s est une contre indication à l'aspiration**

**Embolisation des artères utérines +++**

Embolisation des artères utérines

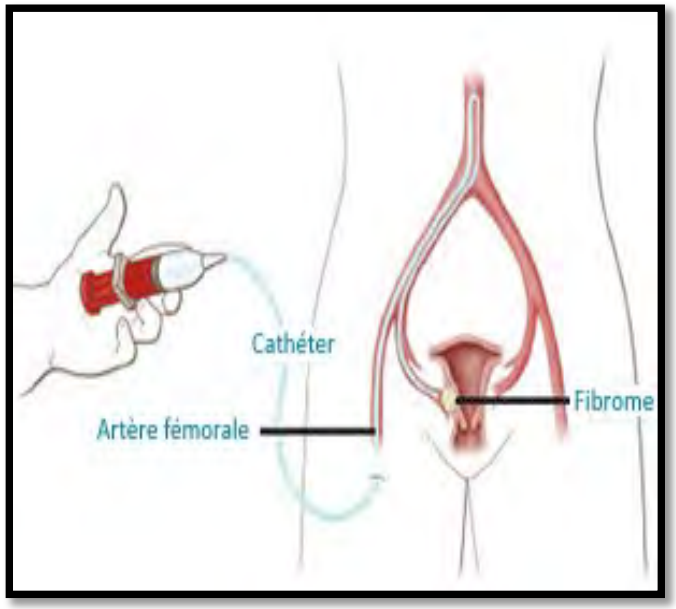

Puis
curetage –aspiration de la grossesse

MEDICAL SCIENCE MONITOR

CLINICAL RESEARCH

e-ISSN 1643-3750
© Med Sci Monit, 2018; 24: 4659-4666
DOI: 10.12659/MSM.907404

Received: 2017.10.04
Accepted: 2018.02.01
Published: 2018.07.06

# Clinical Efficacy and Safety of Uterine Artery Embolization (UAE) versus Laparoscopic Cesarean Scar Pregnancy Debridement Surgery (LCSPDS) in Treatment of Cesarean Scar Pregnancy

2018

**80.4% : success rate.**

| Treatment | Advantages | Disadvantages |
|---|---|---|
| UAE | 1) Significantly decreases the intraoperative hemorrhage risk; 2) Reduces the risk of hysterectomy | 1) Increase in cost of hospitalization; 2) Radiation exposure for patients and health care providers |
| LCSPDS | 1) Complete removal of pregnancy lesions and repair scar incision; 2) Quickly and significantly decreases the β-HCG level; 3) Avoids recurrence of CSP | 1) Potential risk of developing massive hemorrhage; 2) Not suitable for CSP II/III patients; 3) Not suitable for emergency CSP |

Embolisation des artères utérines est recommandée:

Hémorragie++

Anomalies du Doppler: pic de vélocité élevé

## Suction curettage as first line treatment in cases with cesarean scar pregnancy: feasibility and effectiveness in early pregnancy

Ibrahim Polat[1], Ali Ekiz[1], Deniz Kanber Acar[1], Basak Kaya[1], Burak Ozkose[1], Cagdas Ozdemir[1], [illegible] Talay[2], and Ali Gedikbasi[1]

2016




## Successful management of cesarean scar pregnancy with vacuum extraction under ultrasound guidance

Görker Sel, Sadun Sucu, Müge Harma, and Mehmet İbrahim Harma

*Zonguldak Bulent Ecevit University Health Application and Research Center, Zonguldak, Turkey*

2018

## Lower uterine segment thickness in assessing whether cesarean-scar pregnancy patients could be treated with suction curettage

Sheng Wang, Ya Li & Xiangyi Ma

2018

- Grossesse < 8 SA
- β-hcg < 17.000 mIU/ml
- Épaisseur du myomètre résiduel > 2mm
- Hemodynamique stable
- Pas de signes de rupture utérine

- Bonne indication au traitement par aspiration +/- sonde de Foley de tamponnement intra-utérin
- L'aspiration-curetage à l'aveugle doit donc être déconseillée en première intention.

- Hystéroscopie opératoire

**Type I**
**On the scar**

Empty uterine cavity with type-I endogenic CSP

Uterine cavity view after hysteroscopic removal of CSP

- Bonne visualisation de la grossesse

- Coagulation élective des vaisseaux situés au niveau du site d'implantation
- Prévention des complications hémorragiques per-opératoires.

- Décroissance du taux plasmatique de βhcg plus rapide par rapport au traitement médical avec une négativation en moins de quatre semaines.

Original Article

# The value of hysteroscopic management of cesarean scar pregnancy: a report of 44 cases

Ying Pan [a], Mu-Biao Liu [b,*]

[a] Department of Obstetrics and Gynecology, Zhujiang Hospital, Southern Medical University, Guangzhou, China
[b] Department of Obstetrics and Gynecology, Guangdong General Hospital, Guangzhou, China

2017

*Results:* All of the ectopic gestations were removed entirely by operative hysteroscopy. Mean operation time was 34.8 ± 16.5 minutes (range 20–120 minutes), and mean blood loss was 35.3 ± 24.4 mL (range 5–100 mL). The mean hospital stay was 5.0 ± 3.01 days (range 1–19 days). Cesarean scar defect could be diagnosed in 70% (31/44) of patients, while in 20/32 cases (63%), a conceptus remained after uterine curettage only was performed.

*Conclusion:* Operative hysteroscopy might be recommended as a first-line treatment modality for patients with a cesarean scar ectopic pregnancy, especially when myometrium thickness between bladder and gestational sac is more than 3 mm.

# La chirurgie:
# LAPAROTOMIE / COELIOSCOPIE

En première intention en cas de rupture utérine avec hémorragie massive

En deuxième intention dans:

- 3.6% après injection systémique MTX
- 1.1% après embolization artères utérines
- 0.0% après hysteroscopie,
- 7.3% après aspiration-curetage

# Take home message

- Situation rare mais de plus en plus fréquente
- Diagnostic facile mais pièges
- Prise en charge délicate et non encore codifiée

# Je vous remercie

# Je vous remercie