Suspension latérale avec bandelette par coelioscopie (Dubuisson) ? VERS LE PLUS SIMPLE...

Jean-Bernard Dubuisson **(Institut Champel, Genève)**

Jean Dubuisson (HUG, Genève)

Nicolas Veit-Rubin (H. U. Vienna)

dubuissonjeanbernard@hotmail.com

2019 GYNAZUR

1) Pourquoi j'ai choisi depuis 1995, la suspension latérale avec bandelette, conservatrice, (quand c'est possible)

2) sans l'associer à l'hystérectomie coelioscopique,

3) et pourquoi je continue à la pratiquer en cas de:

cystocèle,
hystéroptose ou
ptose vaginale ?

SUSPENSION LATERALE COELIOSCOPIQUE

- c'est une technique rapide, assez facile,
- c'est une technique sûre,
  à distance des vaisseaux, des uretères, de l'intestin,
  avec un taux plutôt faible de complications,
  un taux d'exposition assez bas surtout si on conserve le col utérin.
- c'est une technique qui donne une bonne souplesse au pelvis.
  avec des résultats satisfaisants
  et elle tient…. avec le temps… (grâce à la bandelette)

et qui peut être faite en ambulatoire chez la femme bien portante, voire avec une nuit d'hospitalisation.

En cas de cystocèle
ou d'hystéroptose / chute du dôme vaginal,
ou d'élytrocèle:

J'ai une préférence pour la suspension latérale,
plutôt que la sacrocolpopexie
qui peut présenter parfois des risques.

En effet: ➔➔➔

La sacrocolpopexie peut être **difficile** si:

l'accès au promontoire est délicat ou dangereux:

- *1) l'obésité*
- *2) le volume excessif du sigmoide et des anses grêles*
- *3) les adhérences digestives sévères faisant prendre un risque de plaie intestinale pendant le lysis*
- *4) La position basse de la veine iliaque primitive gauche cachant le promontoire.* ➔➔➔➔➔➔➔

Procédures associées à la suspension latérale

- Pour le col: allongement hypertrophique ou dysplasie: amputation, faite par voie vaginale, avant de faire la suspension coelioscopique…
- En cas de périnée déficient:

  colporraphie postérieure-périnéorraphie

  par voie vaginale, faite après la suspension
- En cas de pathologie utérine (fibromes, adénomyose): hystérectomie subtotale par coelioscopie…totale si dysplasie associée.

Originalité: Pour la suspension latérale avec conservation utérine, nous utilisons une bandelette:

le **T inversé**: avec une languette médiane sous-vésicale

---- soit découpé dans une plaque de Polypropylene

---- ou une prothèse prédécoupée **TiLOOP**:

Titanium-coated Polypropylene *Dubuisson 9 x 41.5, 65g/m2 (suspension)*

www.pfm medical.com



Ti

TILOOP MESH, pfm germany,
(polypropylene recouverte d’une fine couche de titanium)

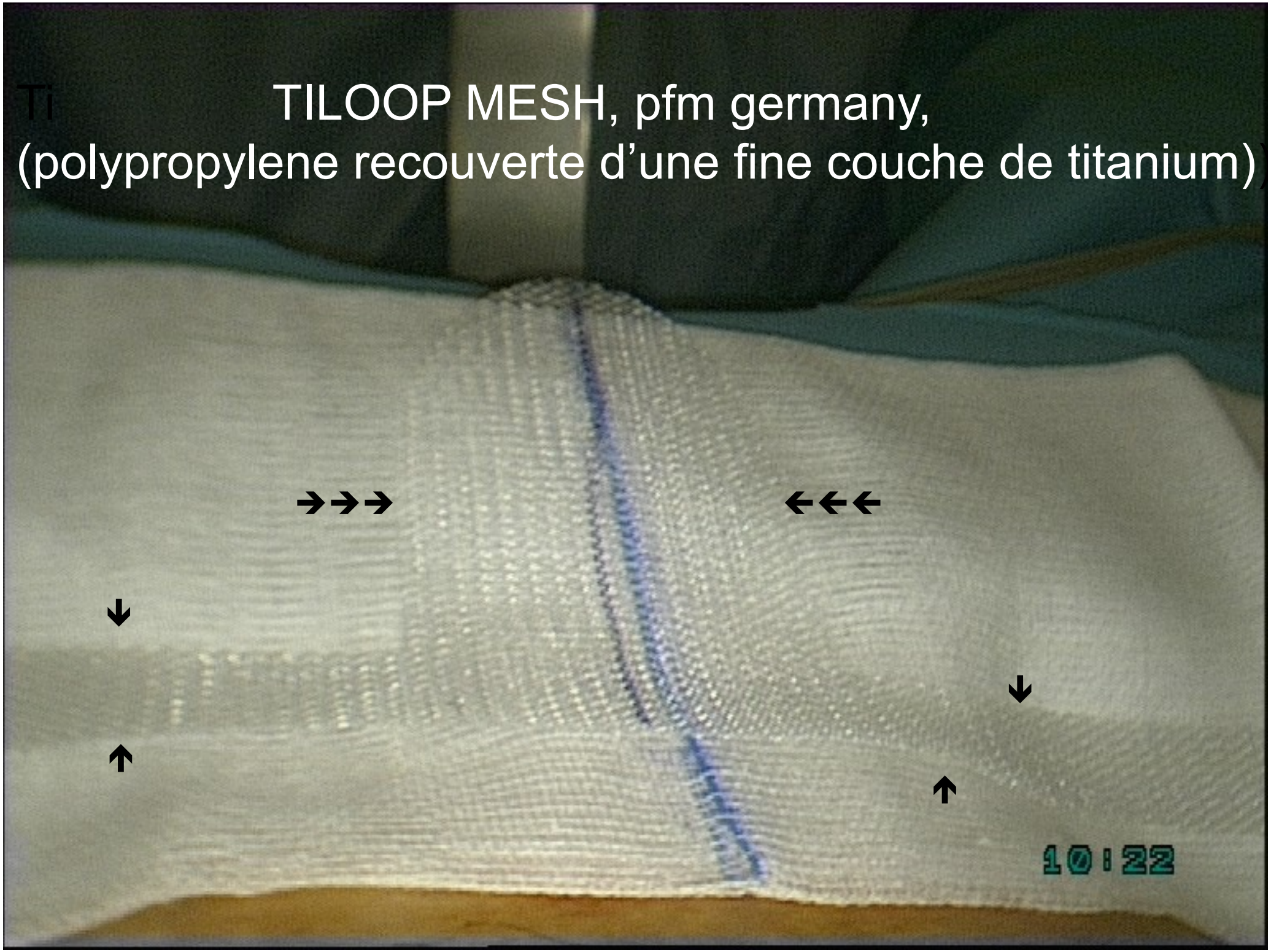

TI LOOP MESH
2 bras enroulés pour l'introduction dans le trocart optique de 10-12 mm
cm
1
2
3
4
5
6
7
10:34

As for mesh repair, light-weight meshes with large pores:
Increased flexibility, reduction in discomfort,
reduction of risk of infection and shrinkage*
*CN Brown, JG Finch, Ann R Coll Surg Engl 2010

Titanium coated polypropylene experimental models (pigs):
heavyweight polypropylene mesh versus Ti. Mesh:
less pronounced foreign body reaction with Ti. Mesh.**
**H. Scheidbach et al. Eur Surg Res 2004

Ti. Mesh vs identical mesh with no Ti coating: less pronounced foreign body reaction; (pigs)***
***F Kockerling, C Schug-Pass, Hernia 2014

Randomized clinical trial of groin hernia repair with Ti-coated lightweight mesh compared with standard polypropylene mesh: shorter convalescence****
****A Koch et al Br J of surgery society 2008.

Evaluation of lightweight Ti. Mesh for lap. repair of large hiatal hernias: 18 cases, improvement of QOL, 11% complic. without residual disability*****.
*****EJ Hazebroek et al Surg Endosc 2008

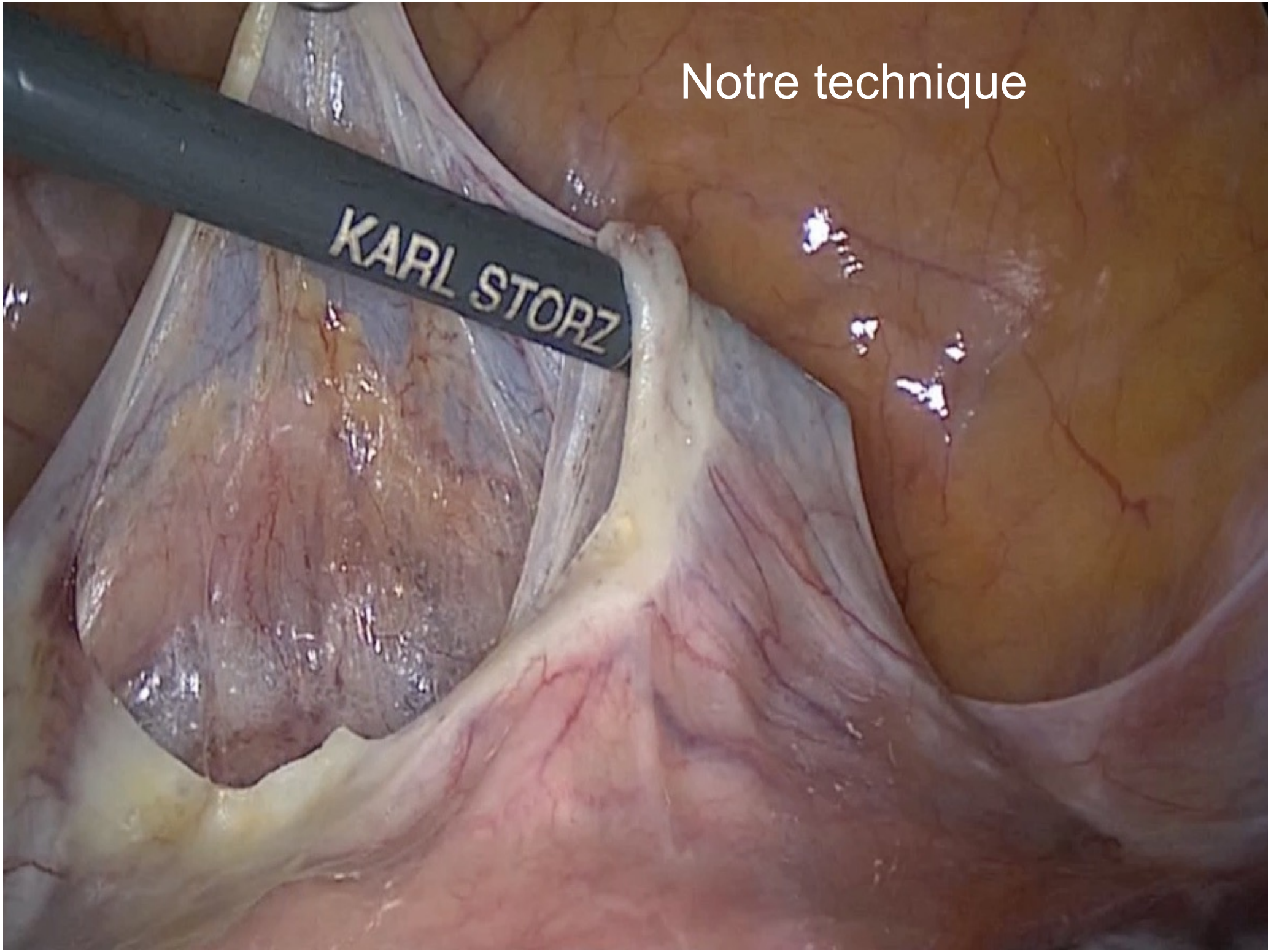
Notre technique
KARL STORZ

Comme pour la SCP,
l’étape la plus délicate et
la plus longue
est le clivage vésico-vaginal.

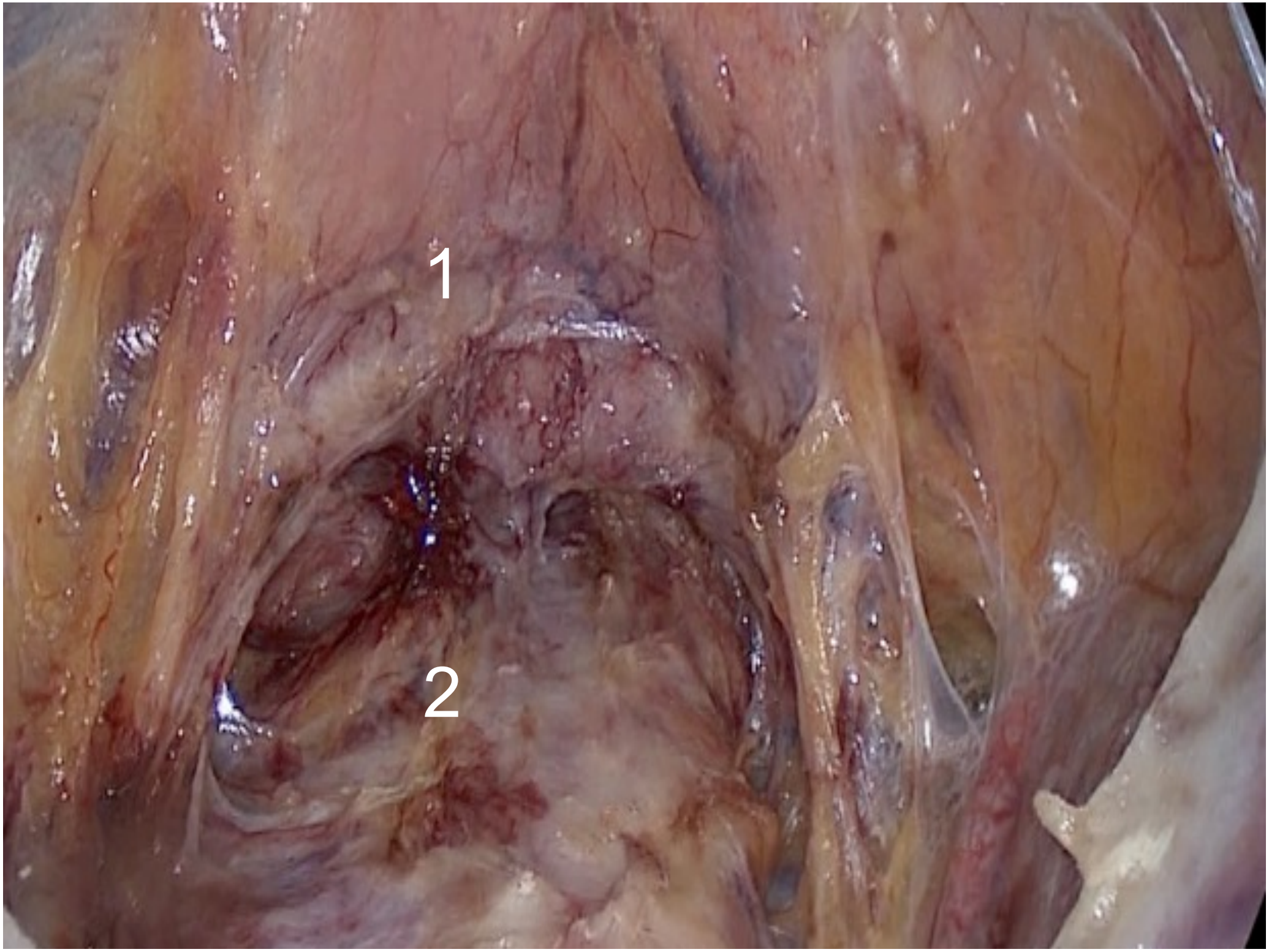
1
2

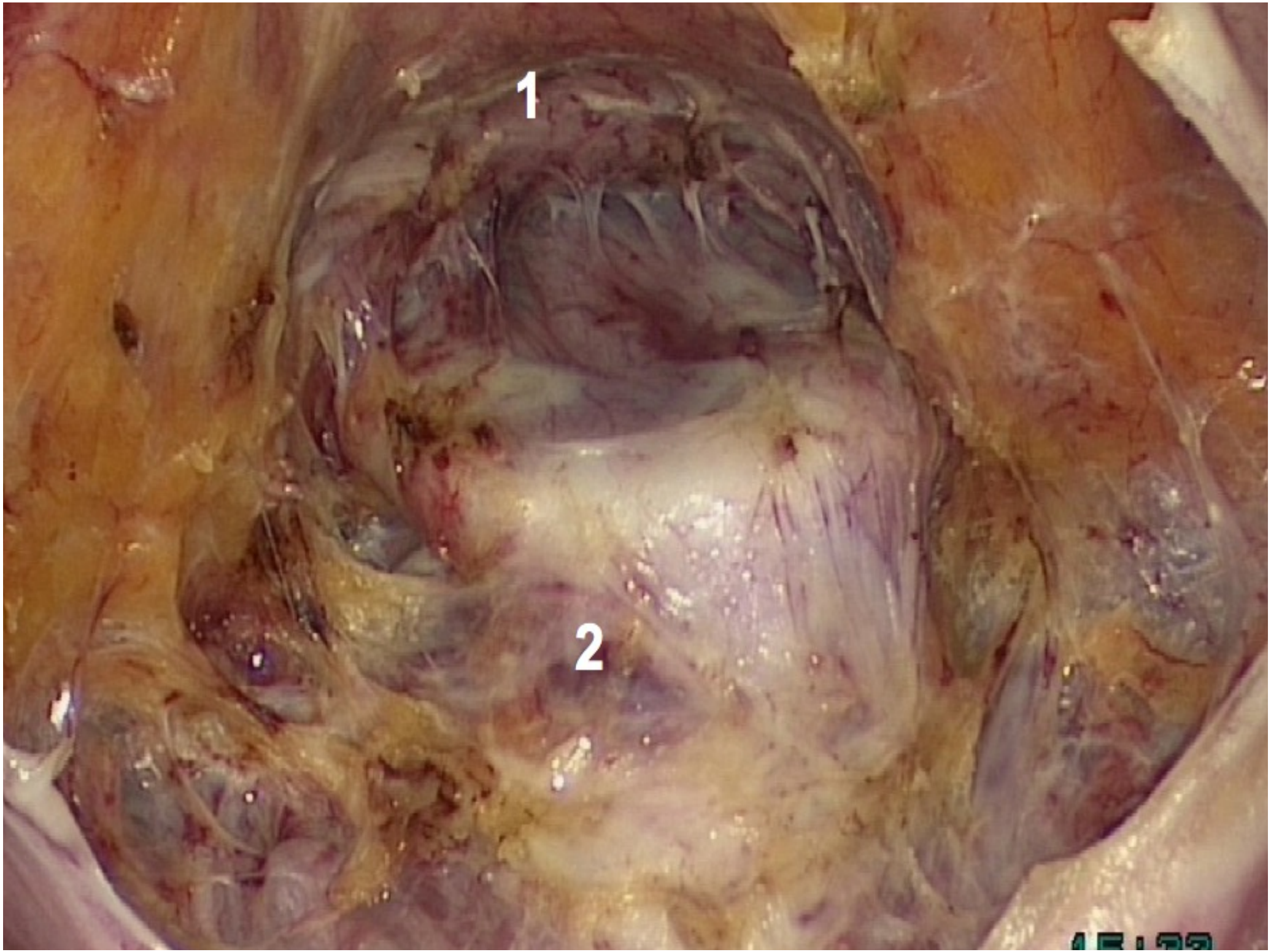
1
2

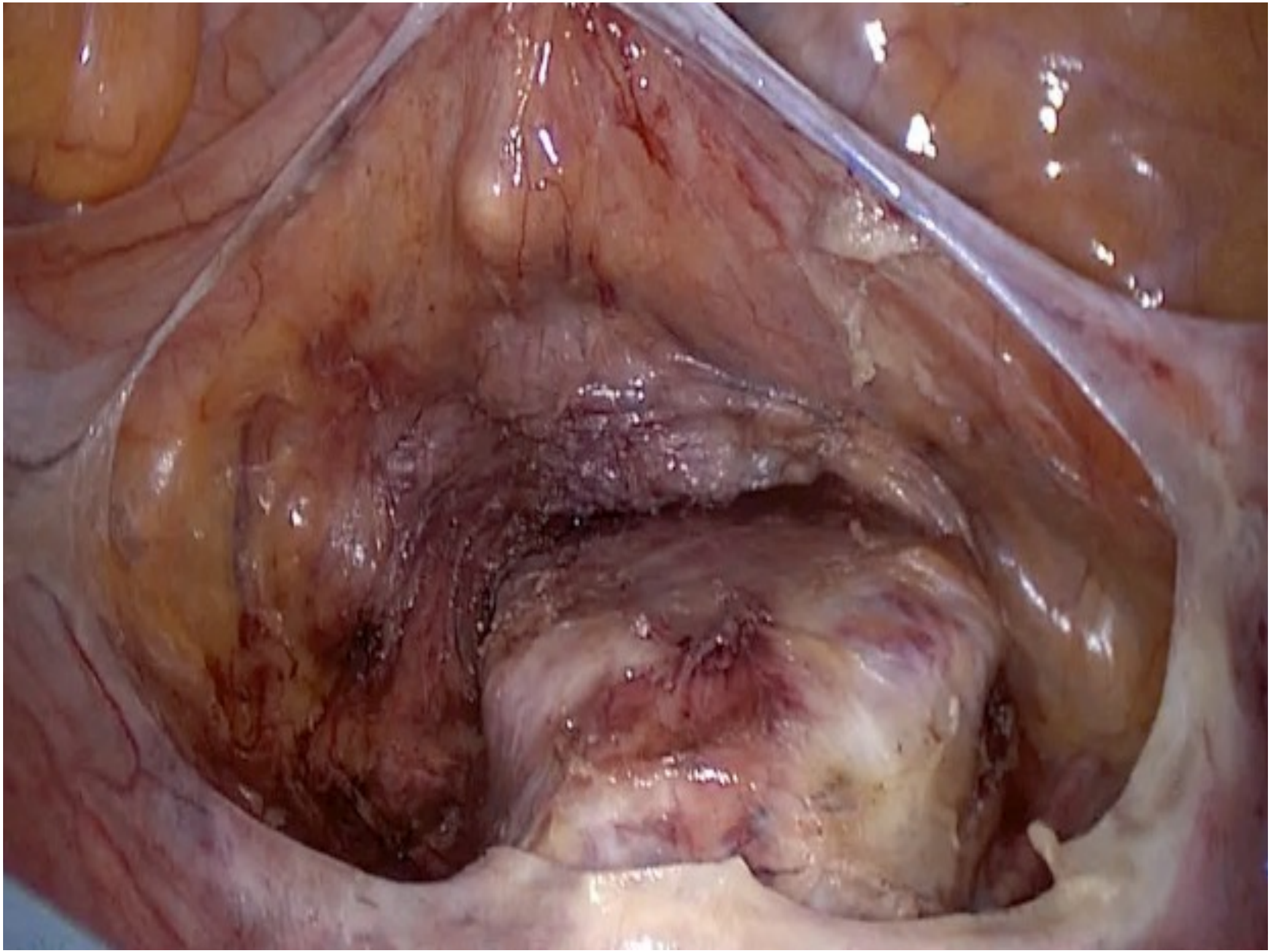

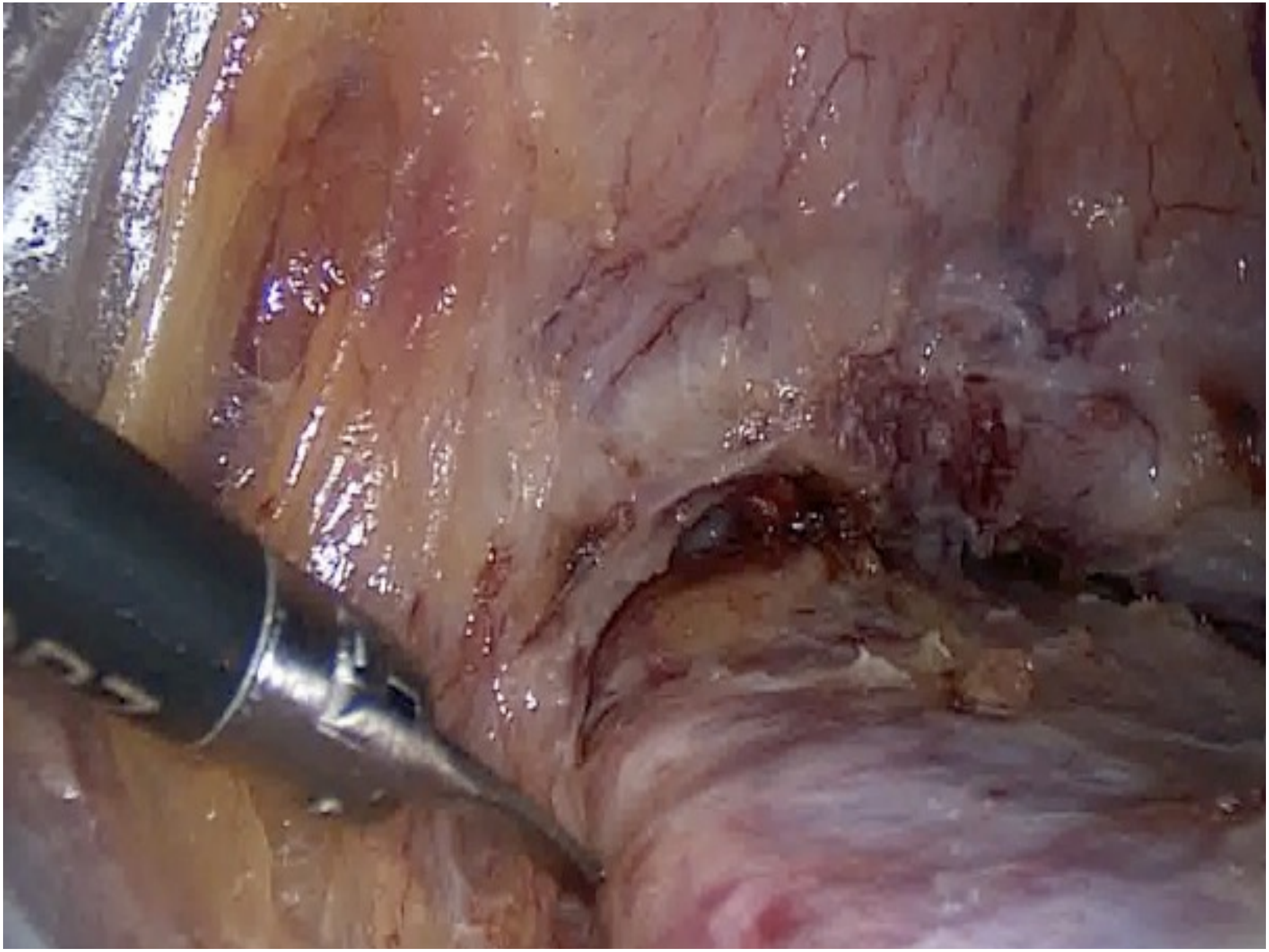

L’étape suivante est simple, la fixation de la bandelette au vagin et à l’isthme

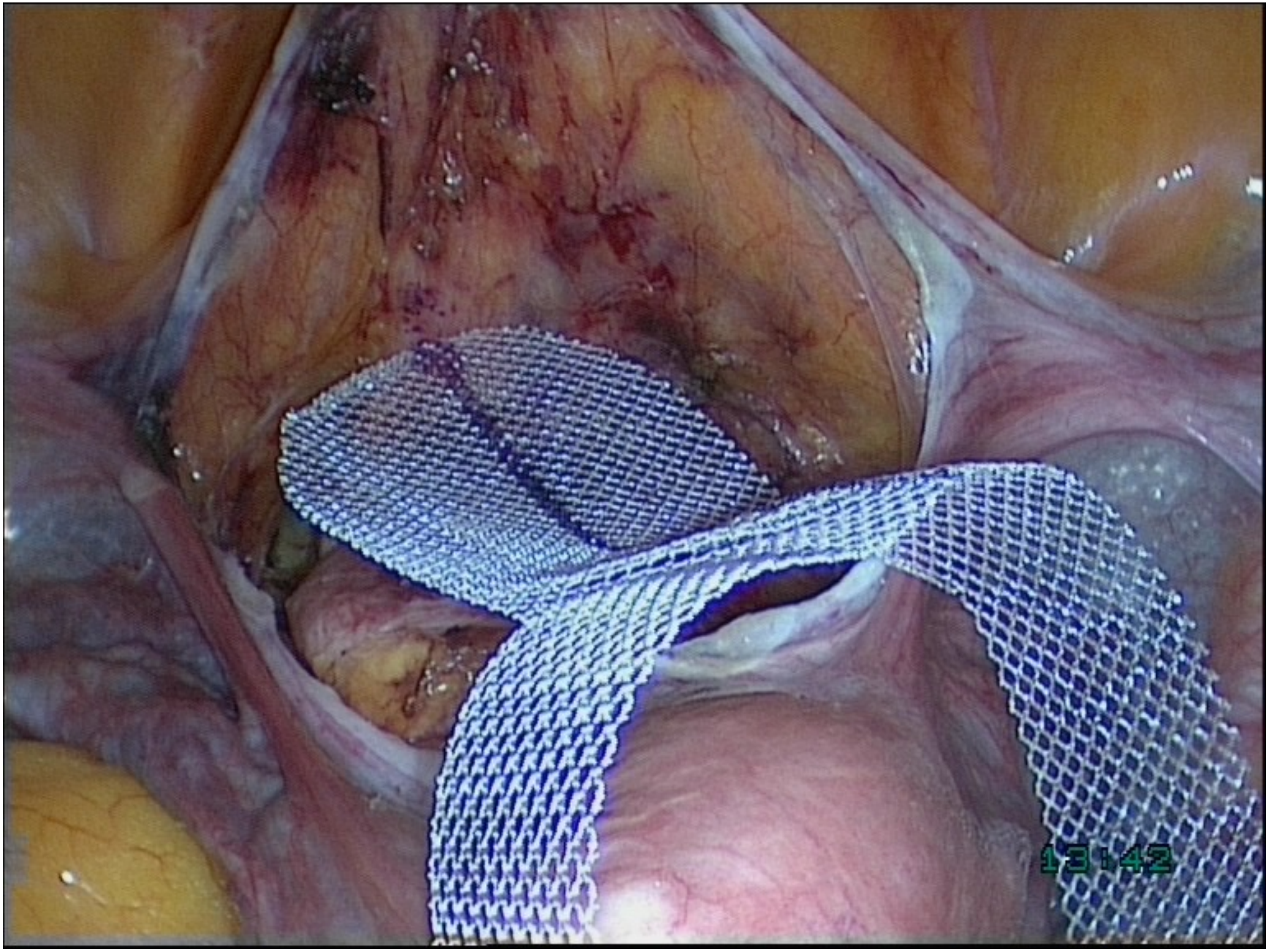
13:42

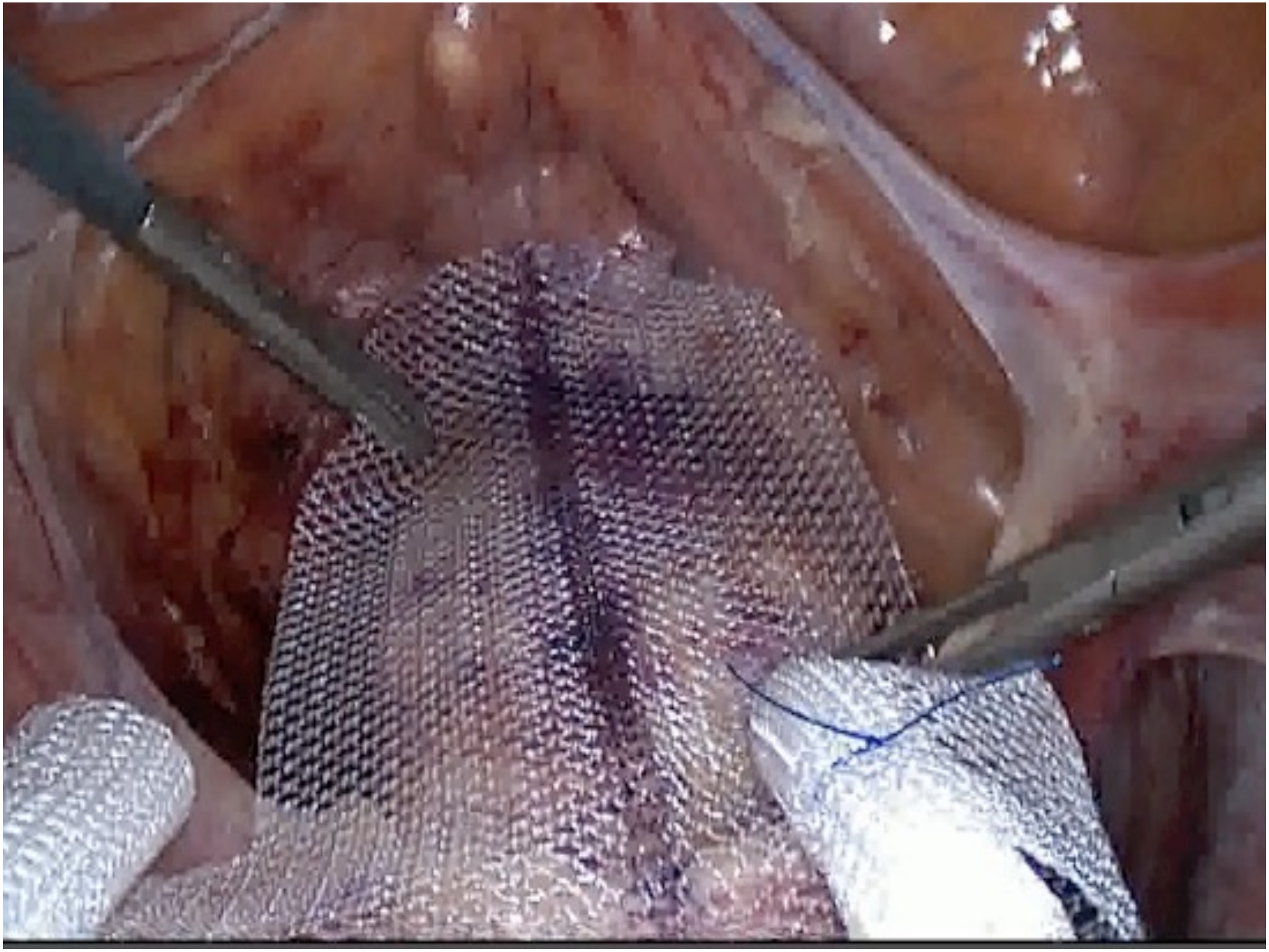

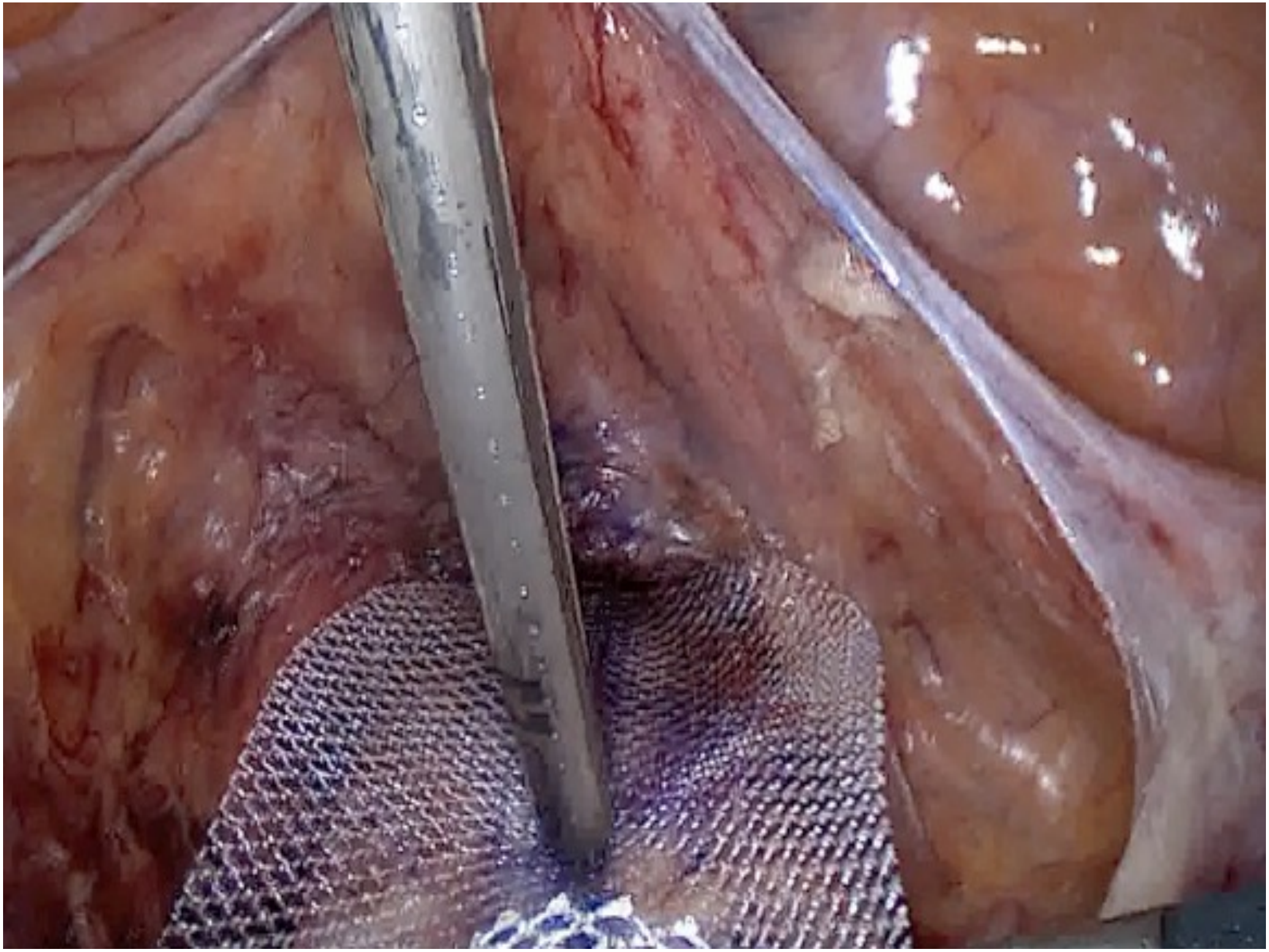

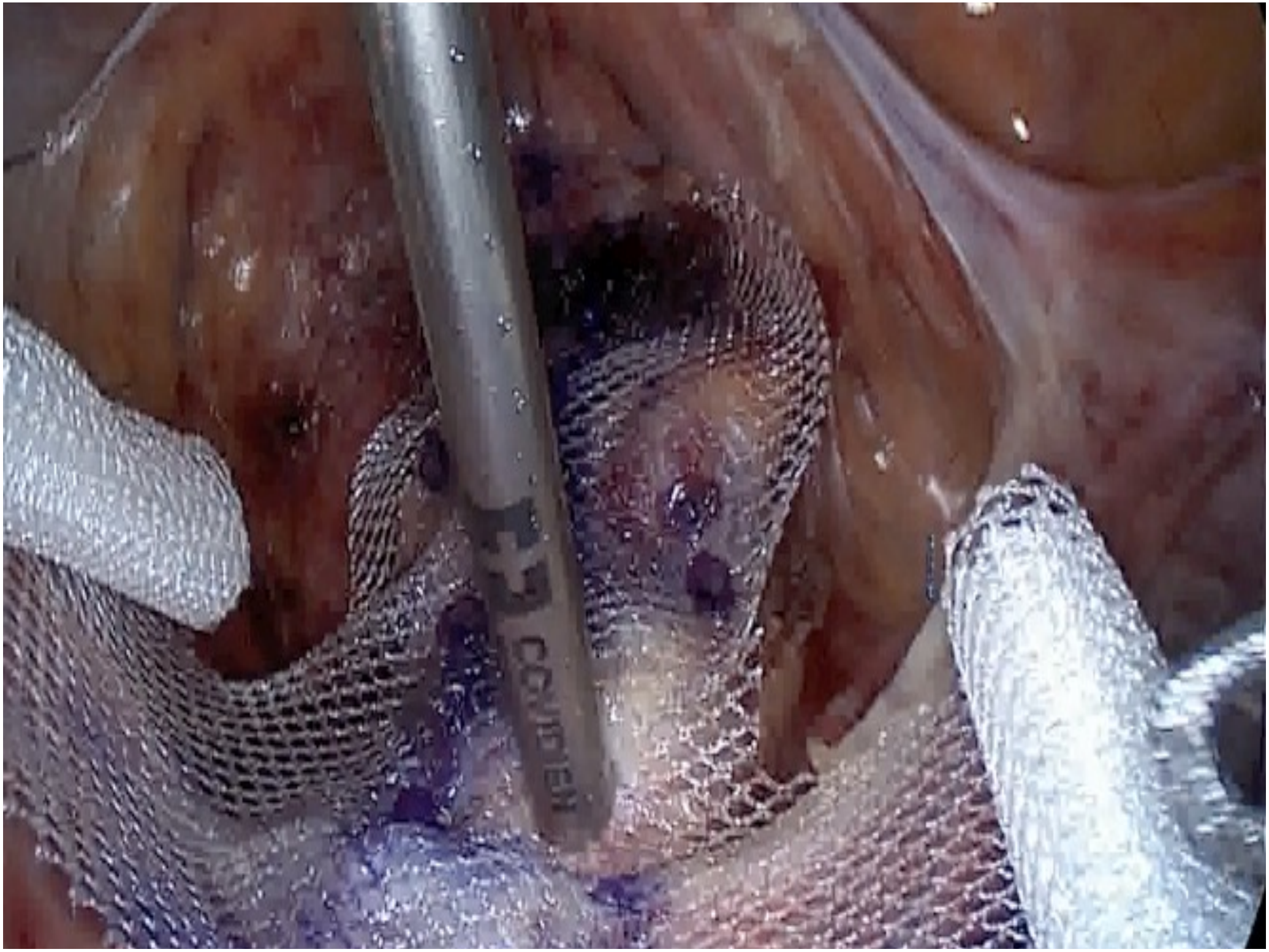
COUDER

Les clips (*absorbatack, vicryl résorbable*)
bien « accrochés »
en perpendiculaire suffisent, en général.
Ils doivent être appliqués
sur le bas de la languette ++++
et sur l'isthme utérin ++++.

Avantage:
gain de temps et économie de sutures.

Fils: on peut limiter les sutures:
2 sur l'isthme utérin
1 ou 2 au bas de la languette

Plus dans les cas difficiles…?

Ethibon 0 oui
Monocryl, Caprosyn?
Vicryl 0 ?

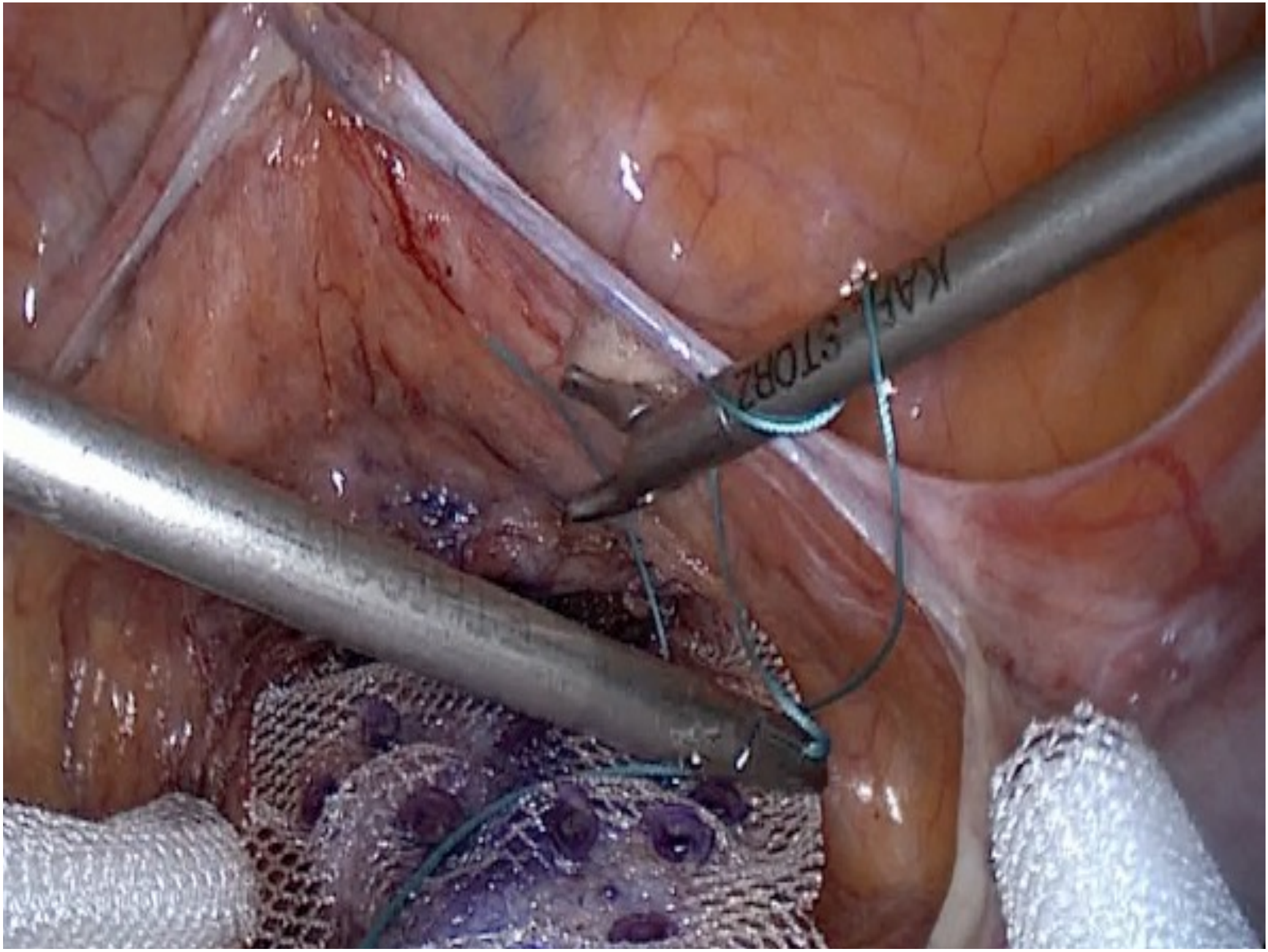
KARL STORZ

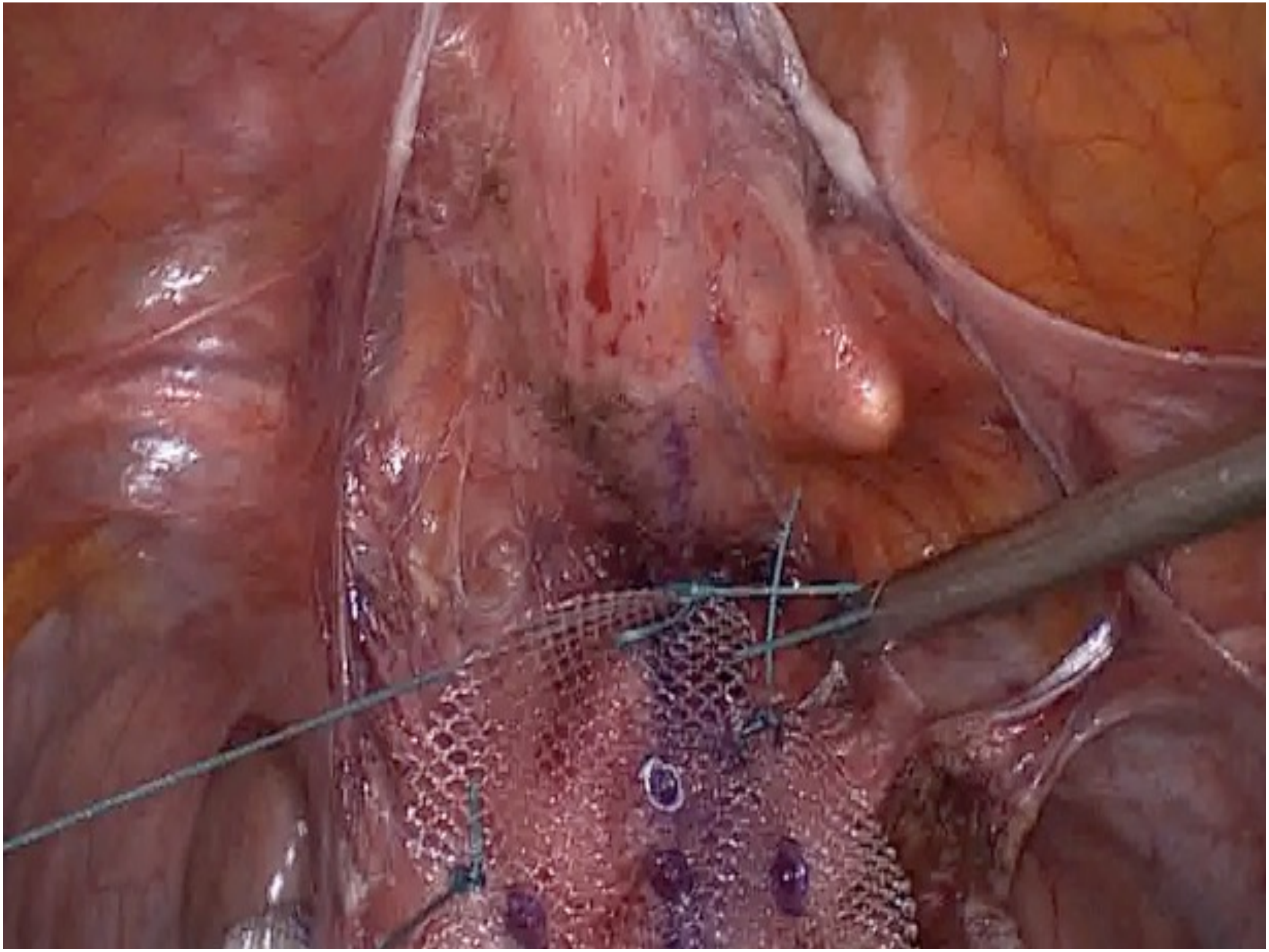

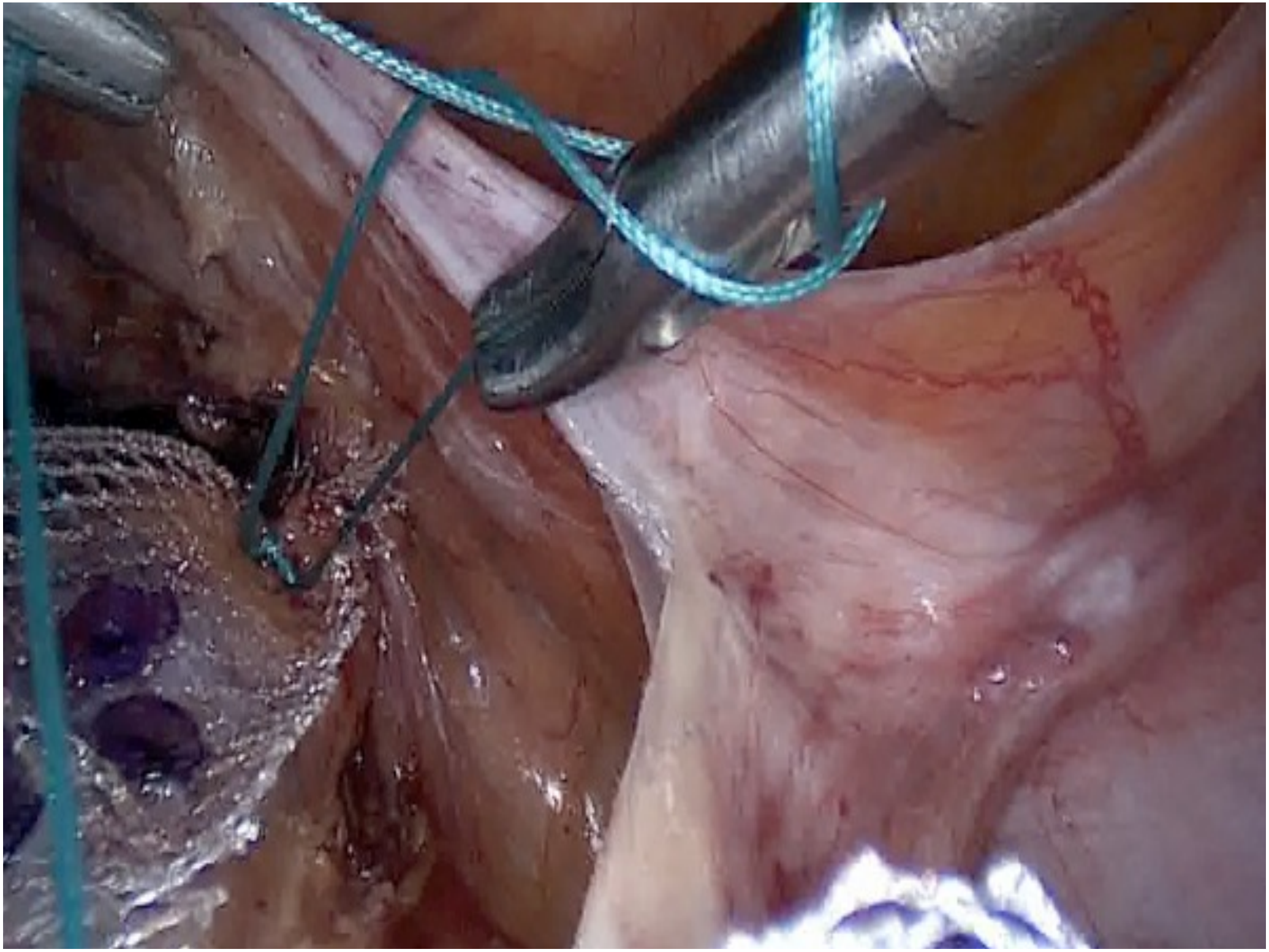

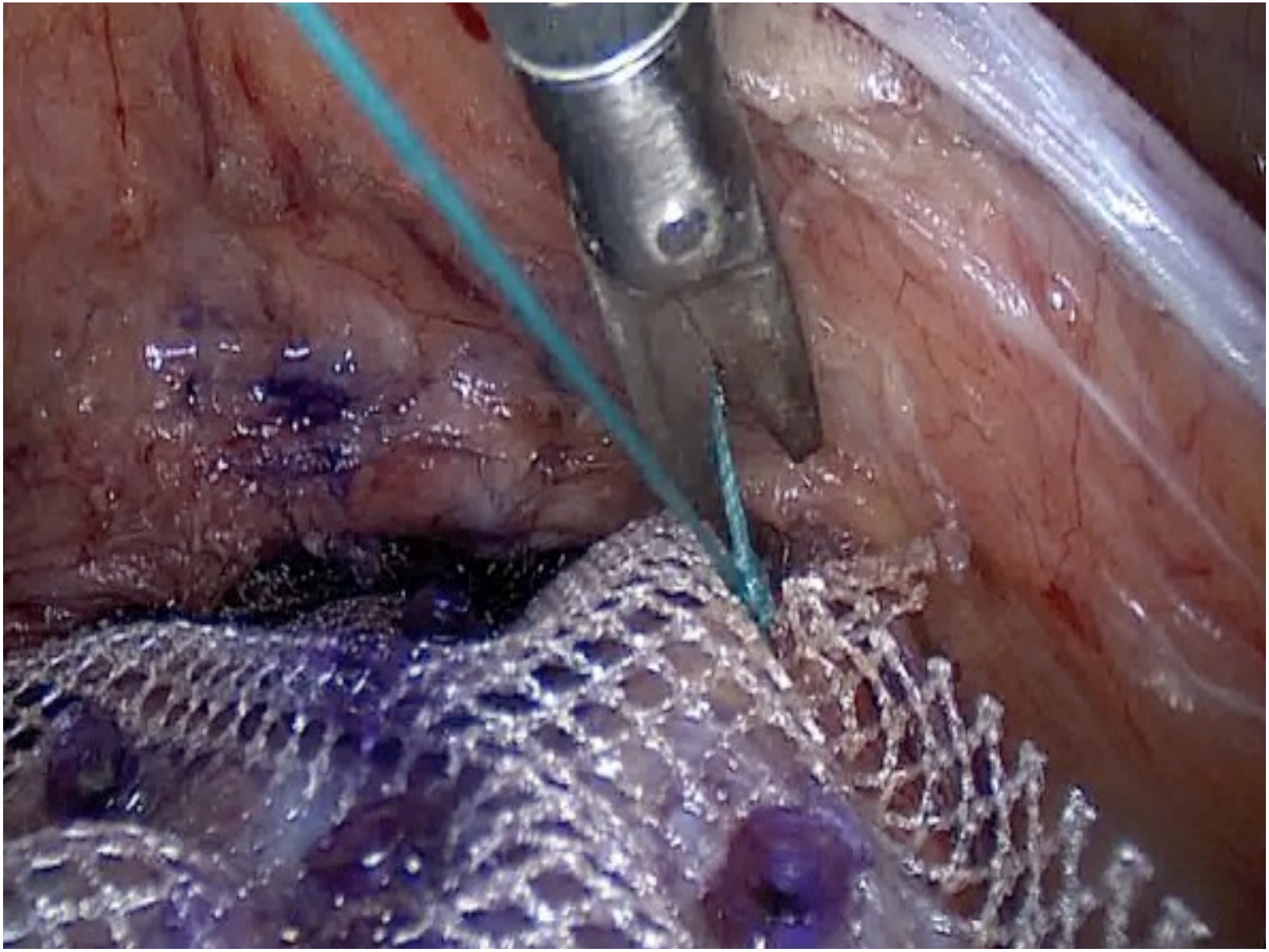

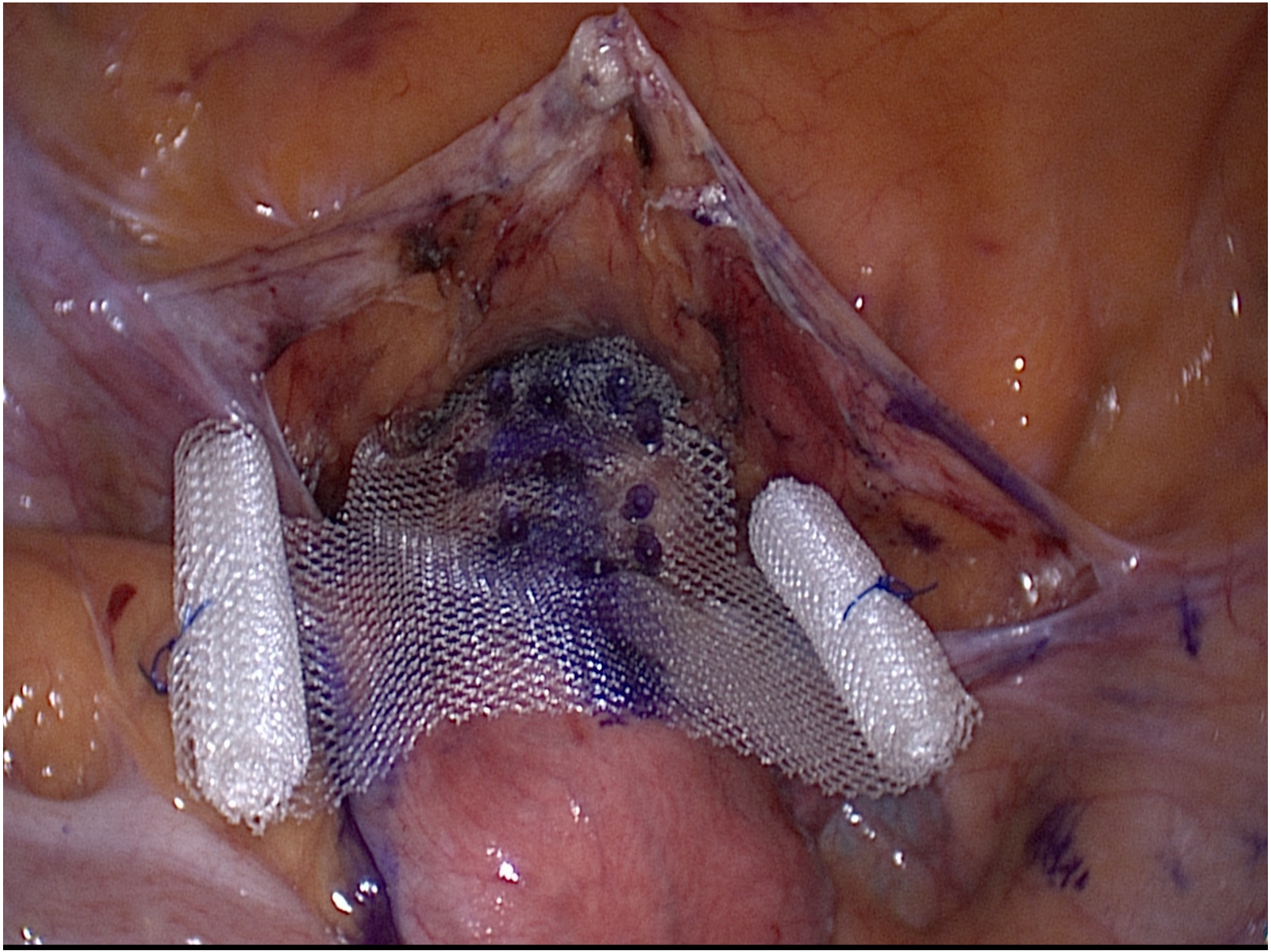

L’étape suivante est la suspension,
la plus facile et la plus rapide,
on passe les deux bras de la bandelette
dans la paroi abdominale latérale,
sans risques,
comme un TOT.

Effet « Trampolin Like »

Car la suspension latérale est un support latéral élastique +

Non une fixation

OU placer l'extrêmité du bras de la bandelette latéralement au niveau de la peau pour la suspension ?

➔➔➔ au **point CUTANE de suspension**

➔ 4-5 cm postérieur à l'EIAS

(marqué en début de coelioscopie , avant insufflation)

➔ 2 cm au dessus de la crête iliaque

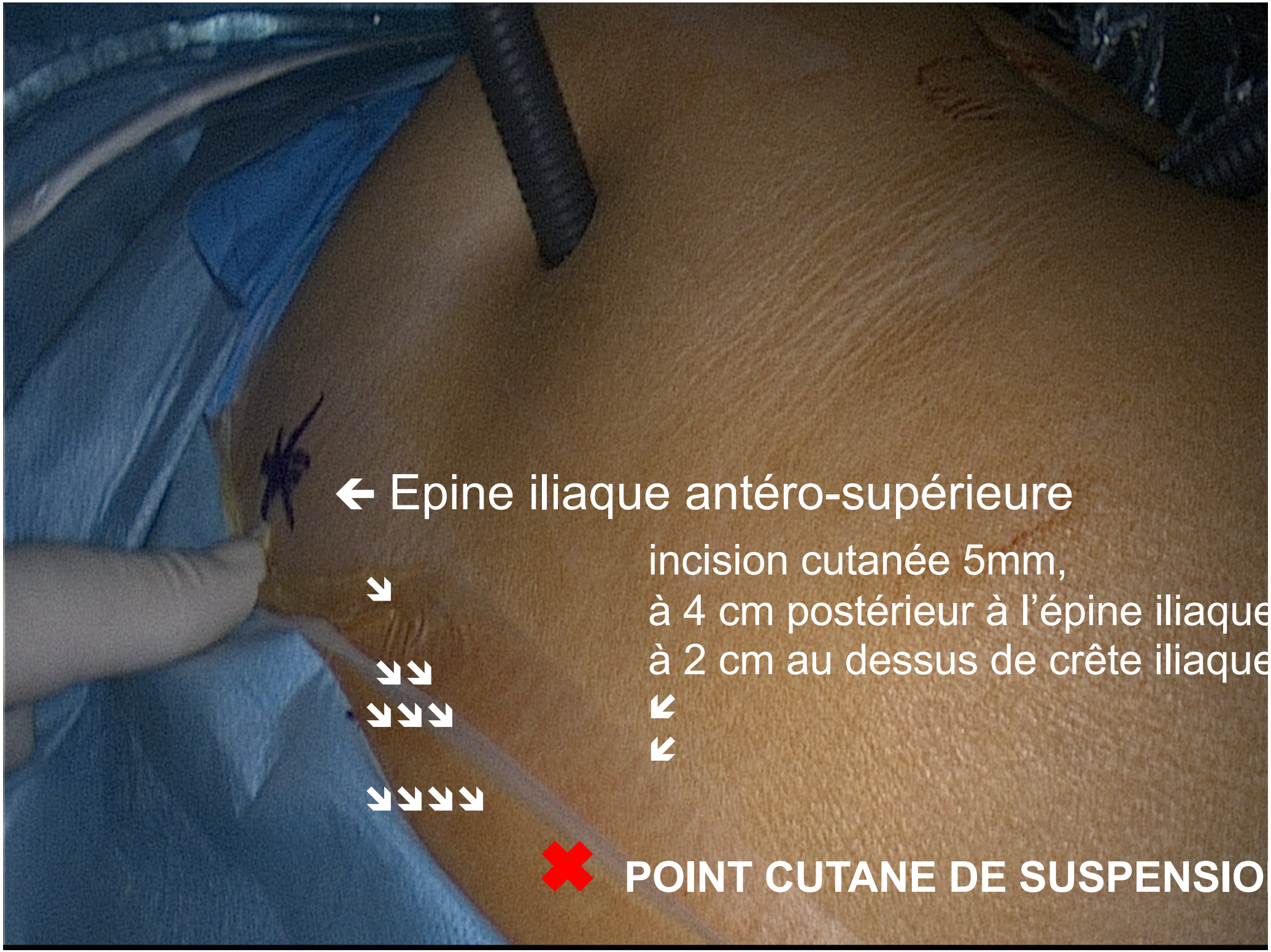
← Epine iliaque antéro-supérieure
incision cutanée 5mm,
à 4 cm postérieur à l'épine iliaque
à 2 cm au dessus de crête iliaque
POINT CUTANE DE SUSPENSIO

La pince de Manhes
perfore perpendiculairement la paroi latérale
mais sans perforer le péritoine.

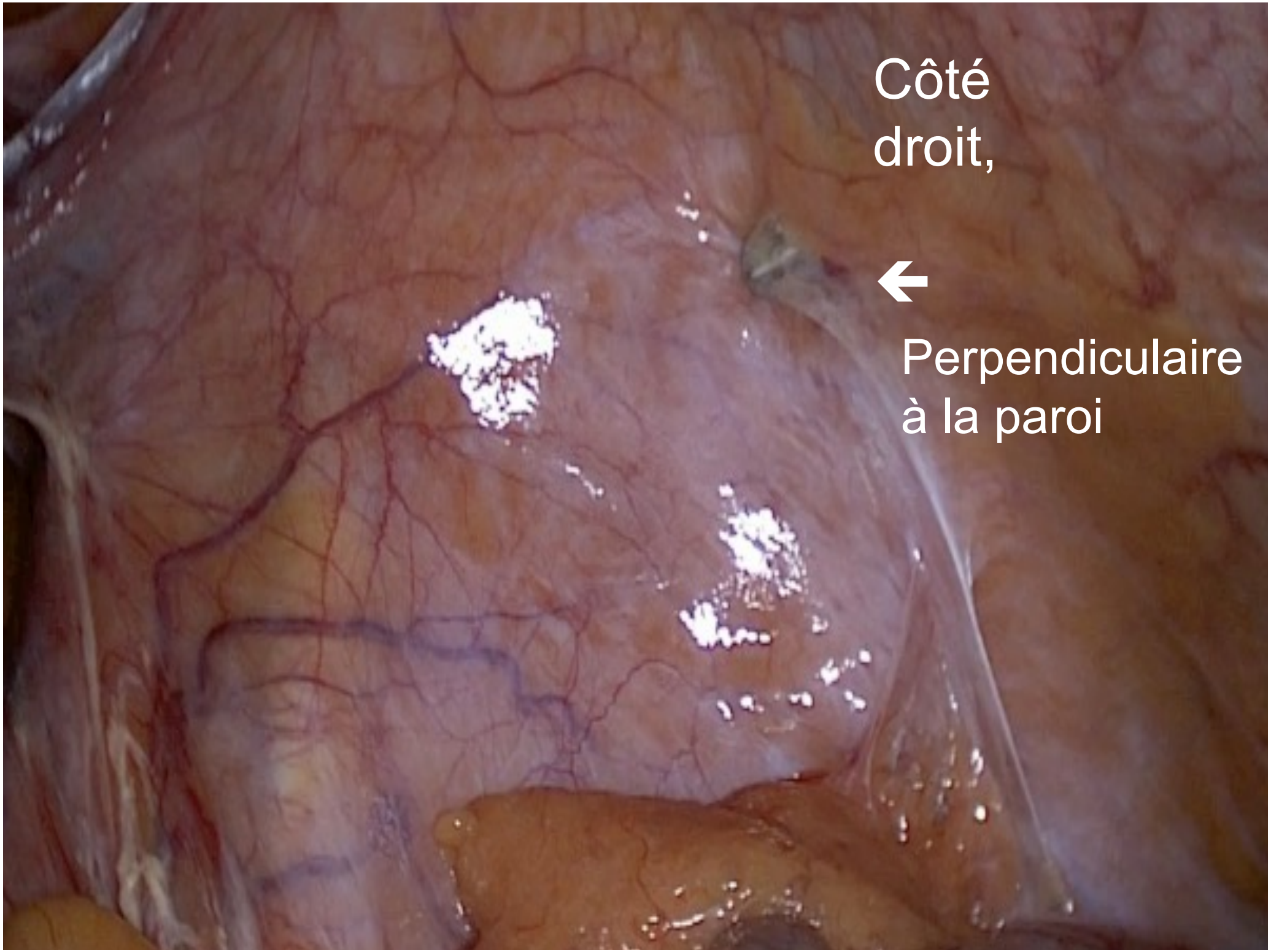
Côté
droit,
Perpendiculaire
à la paroi

Puis parallèle à la paroi

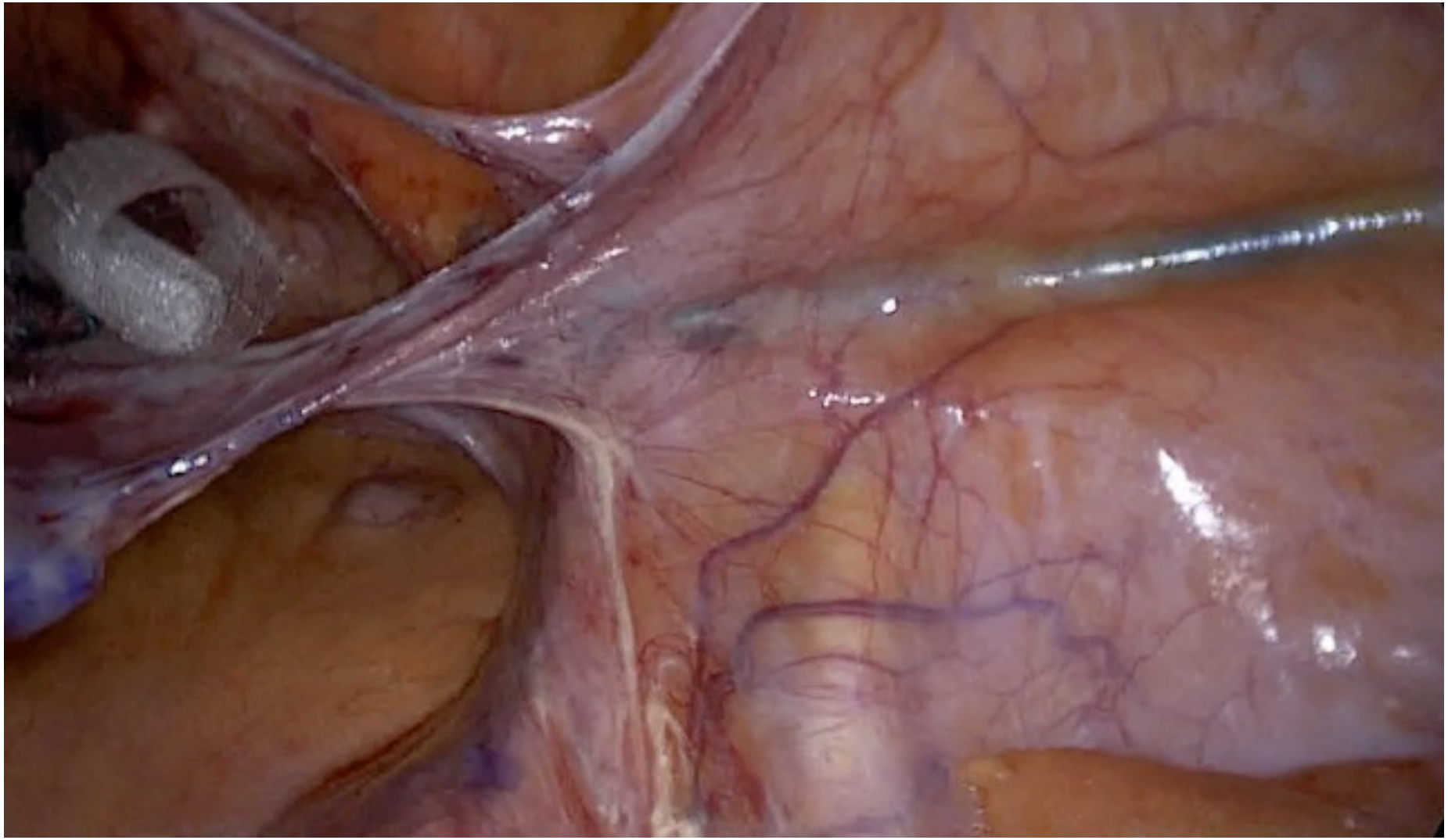

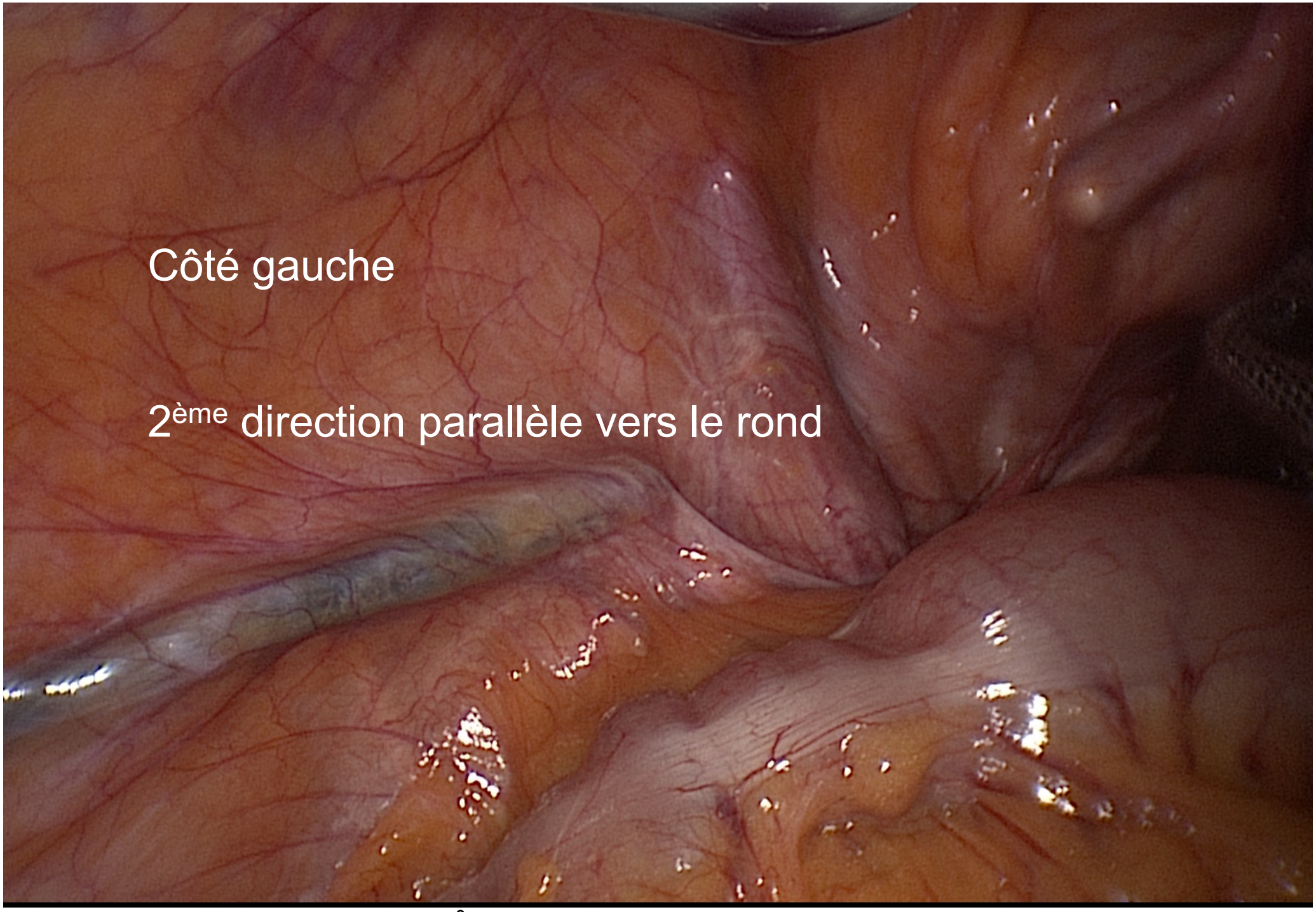

Changement de direction à 90° et ensuite parallèle jusquau ligament rond, croisant ce dernier par dessous pour éviter la vessie.

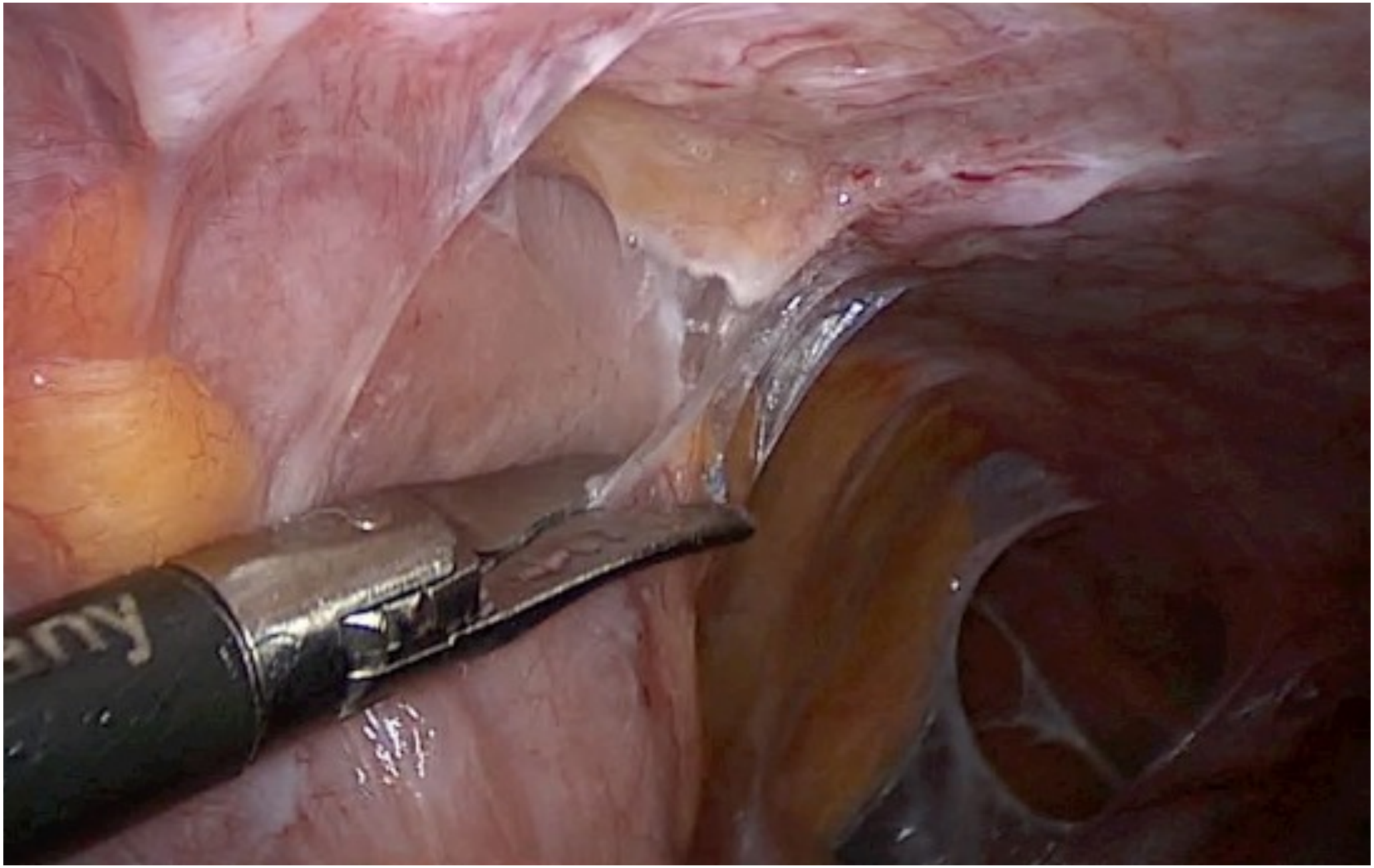

Toujours attention aux adhérences

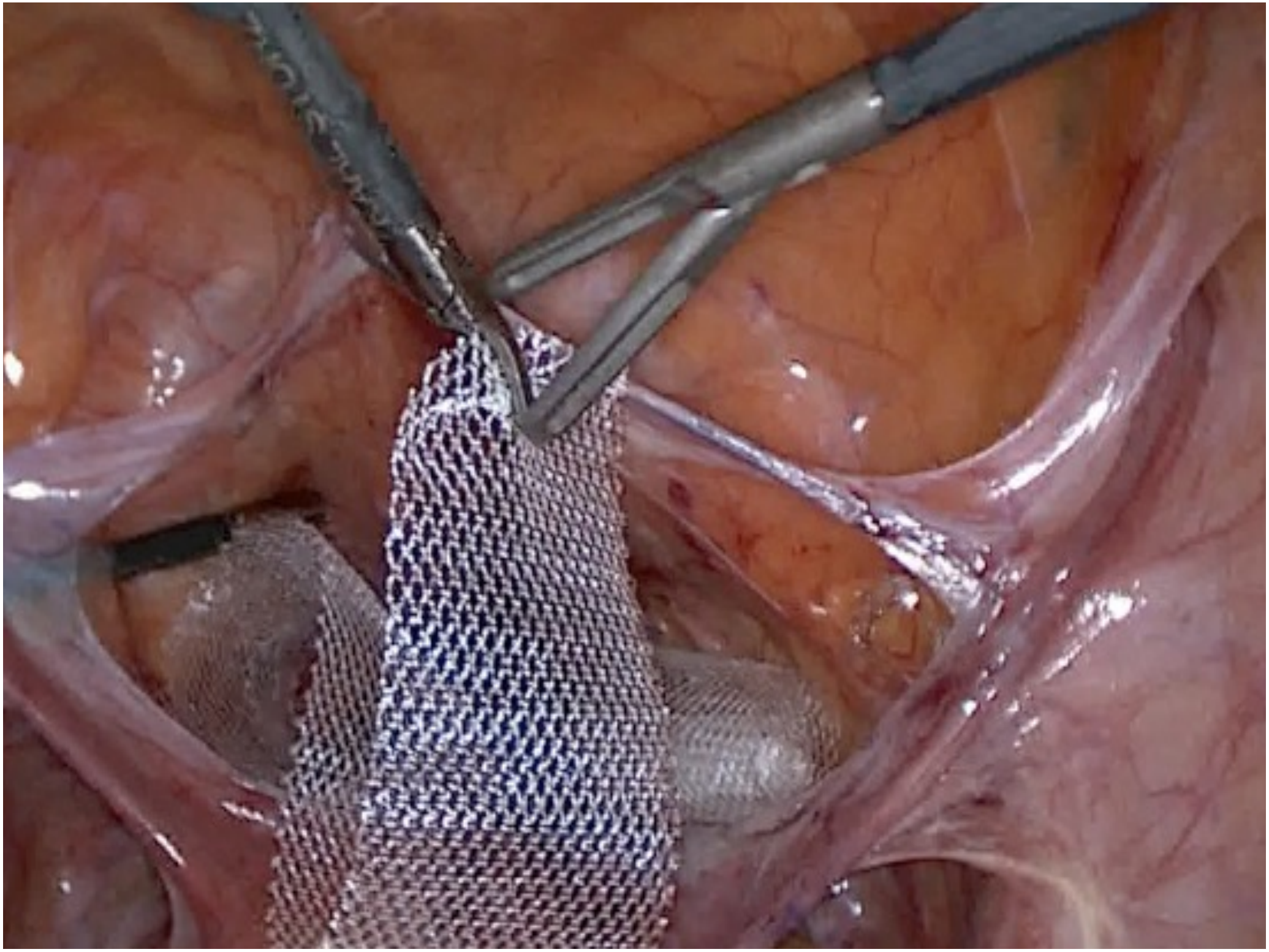

Passage de dedans en dehors de la bandelette: **IN-OUT**

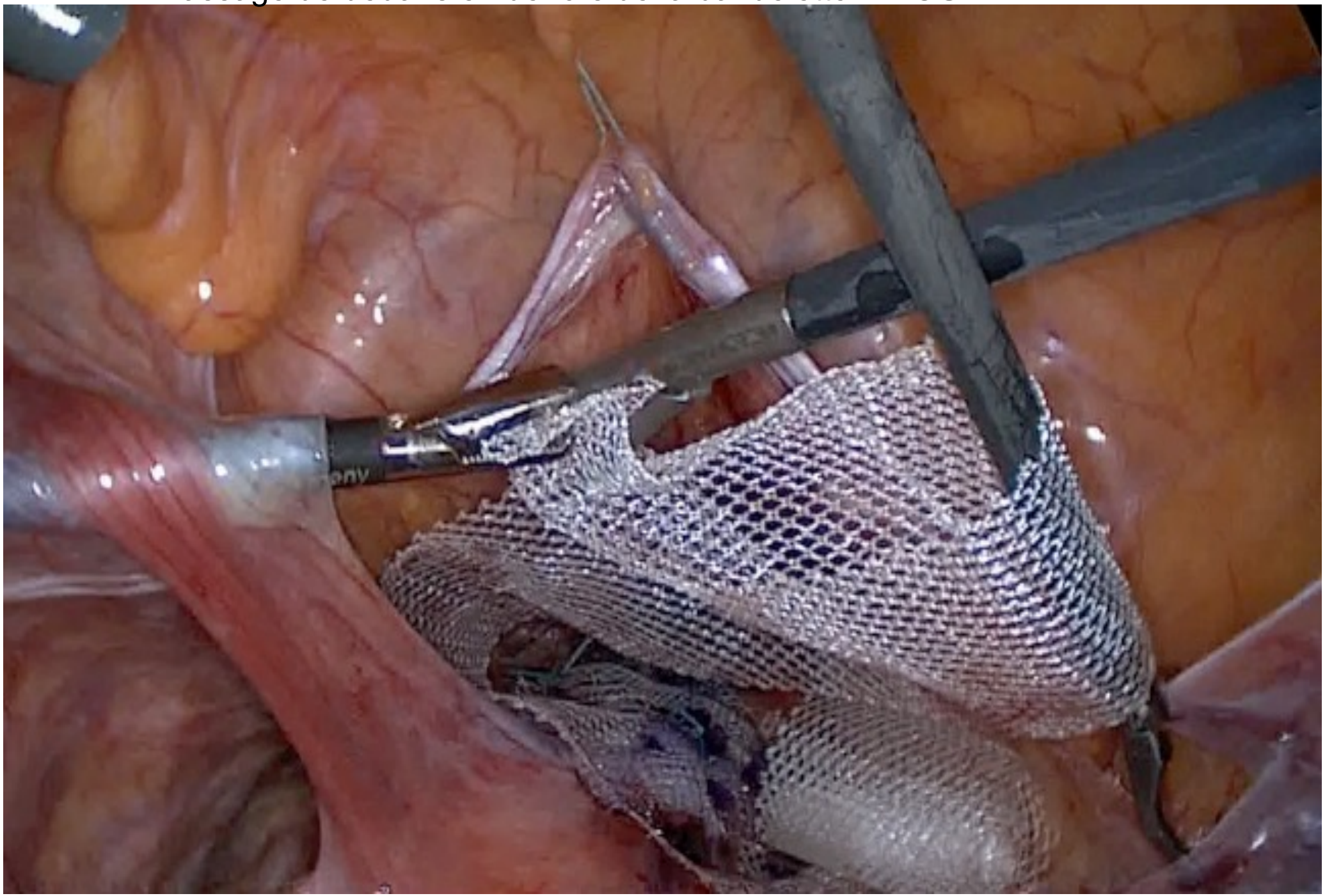

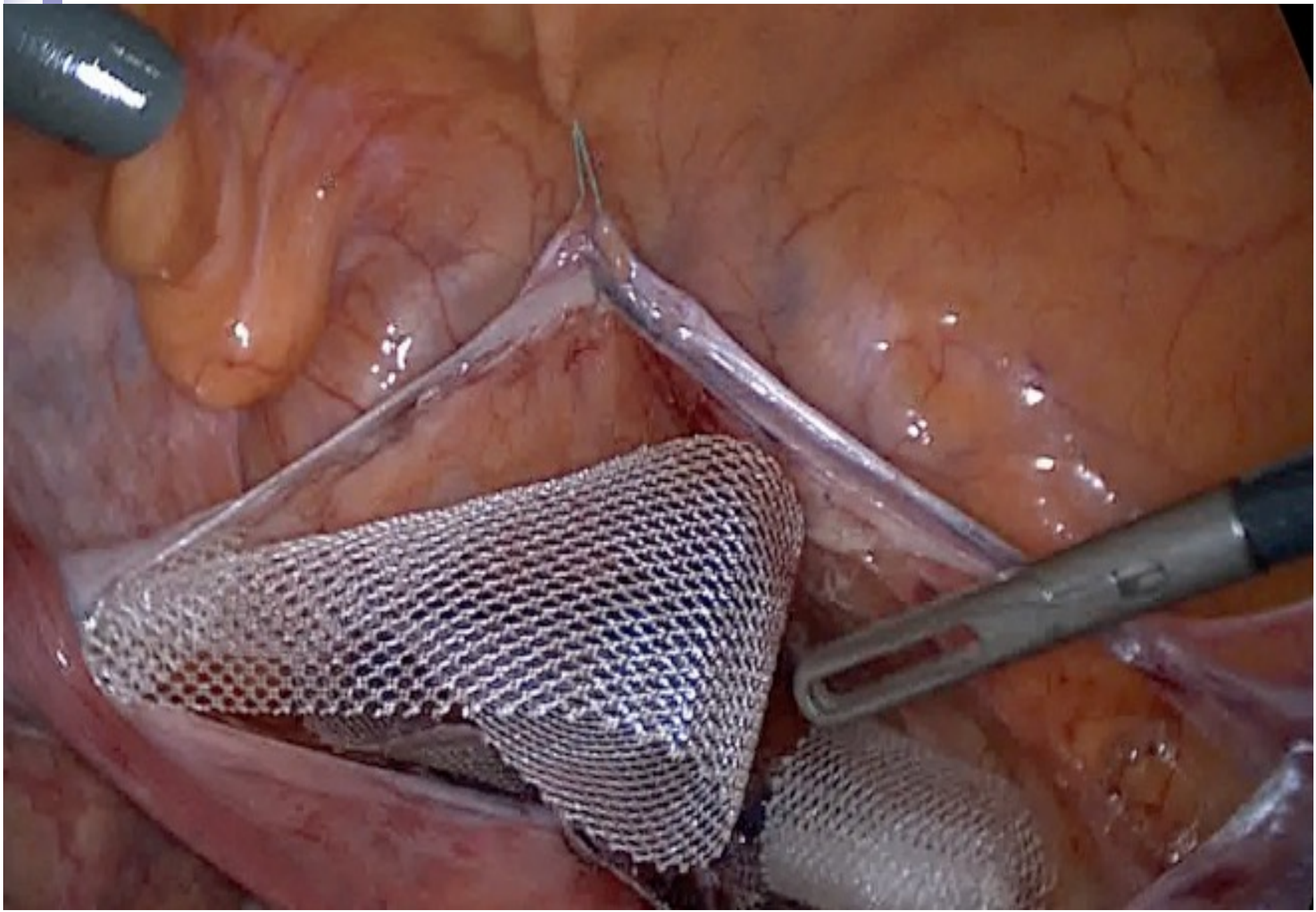

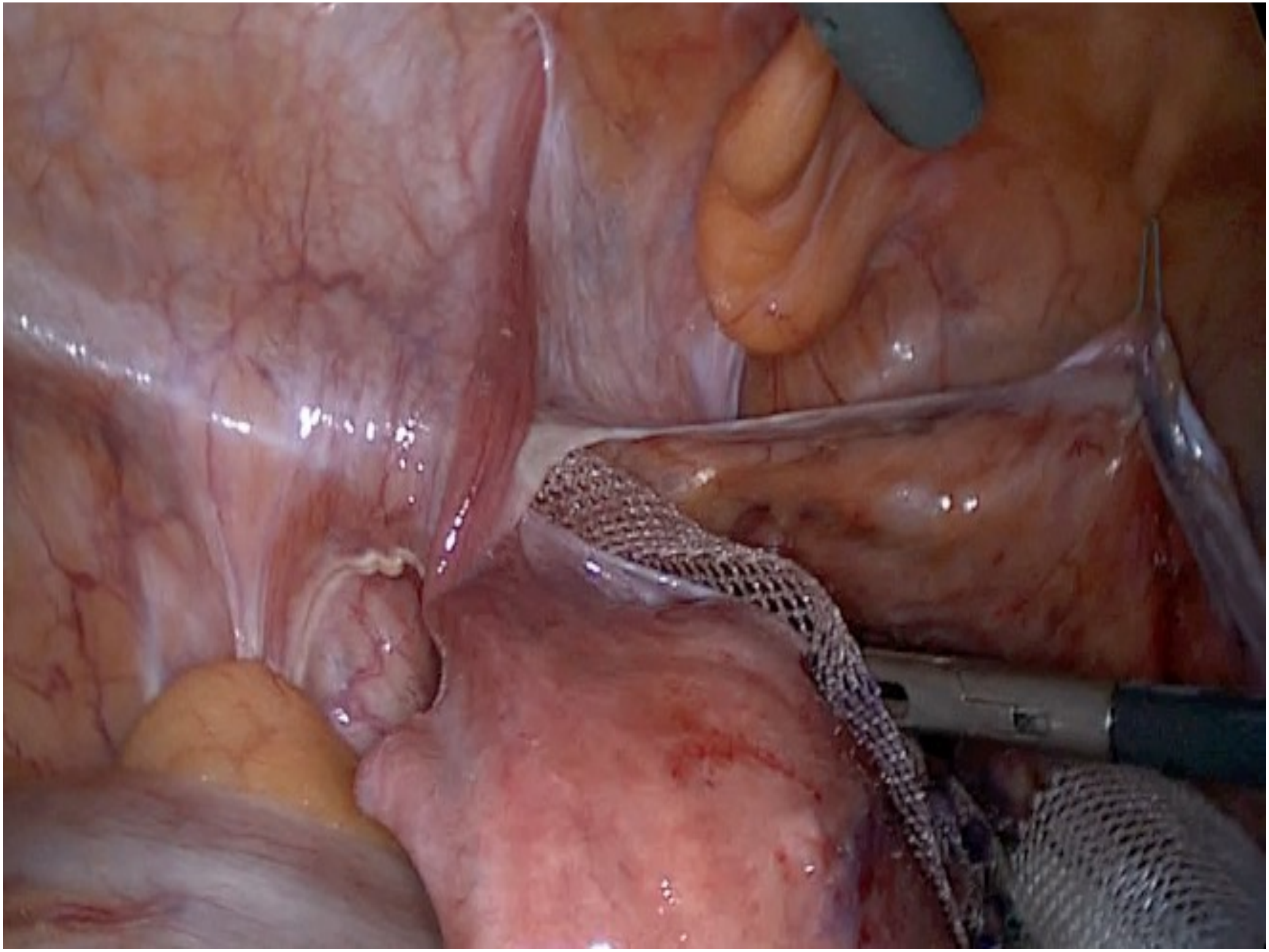

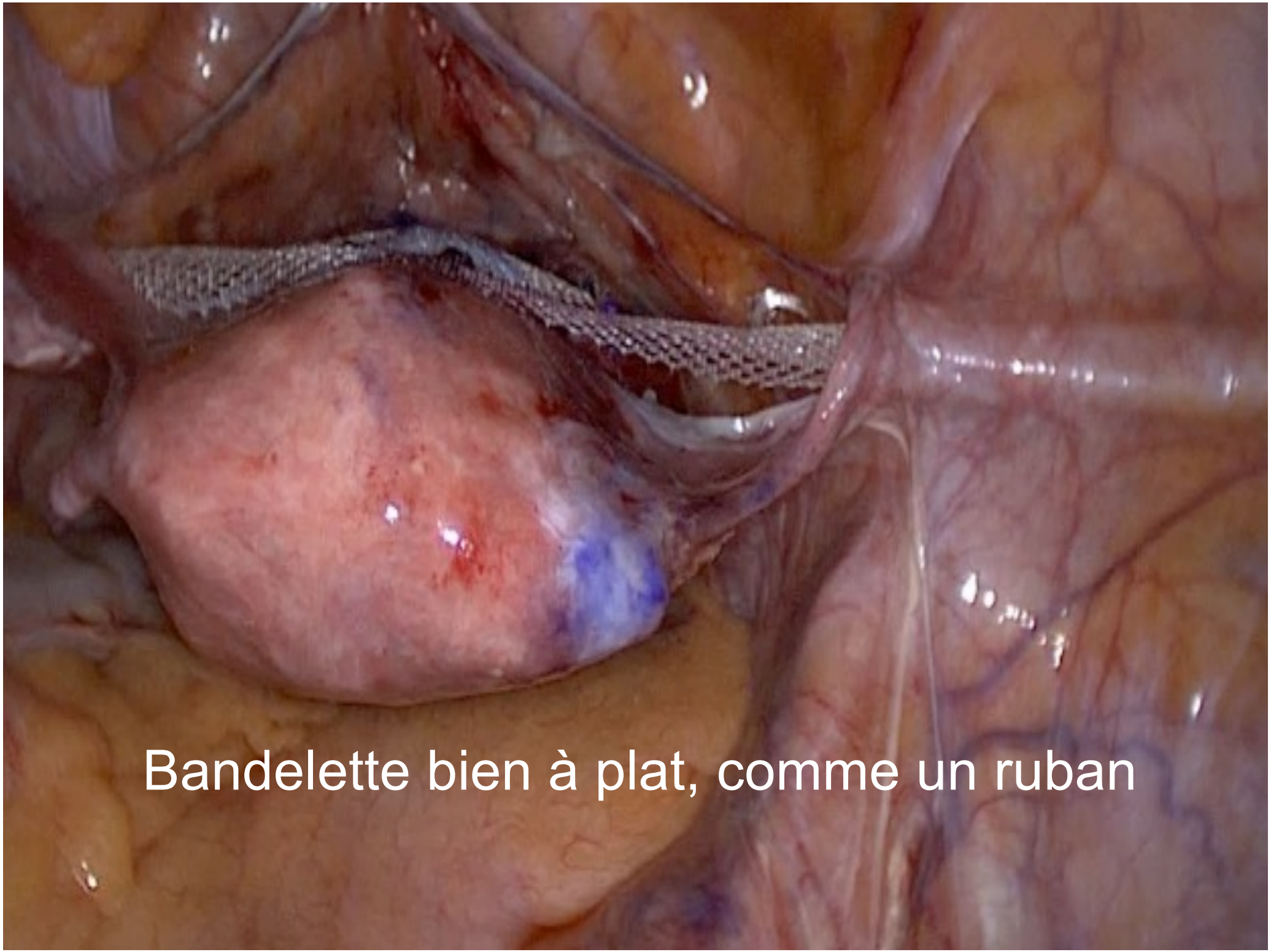
Bandelette bien à plat, comme un ruban

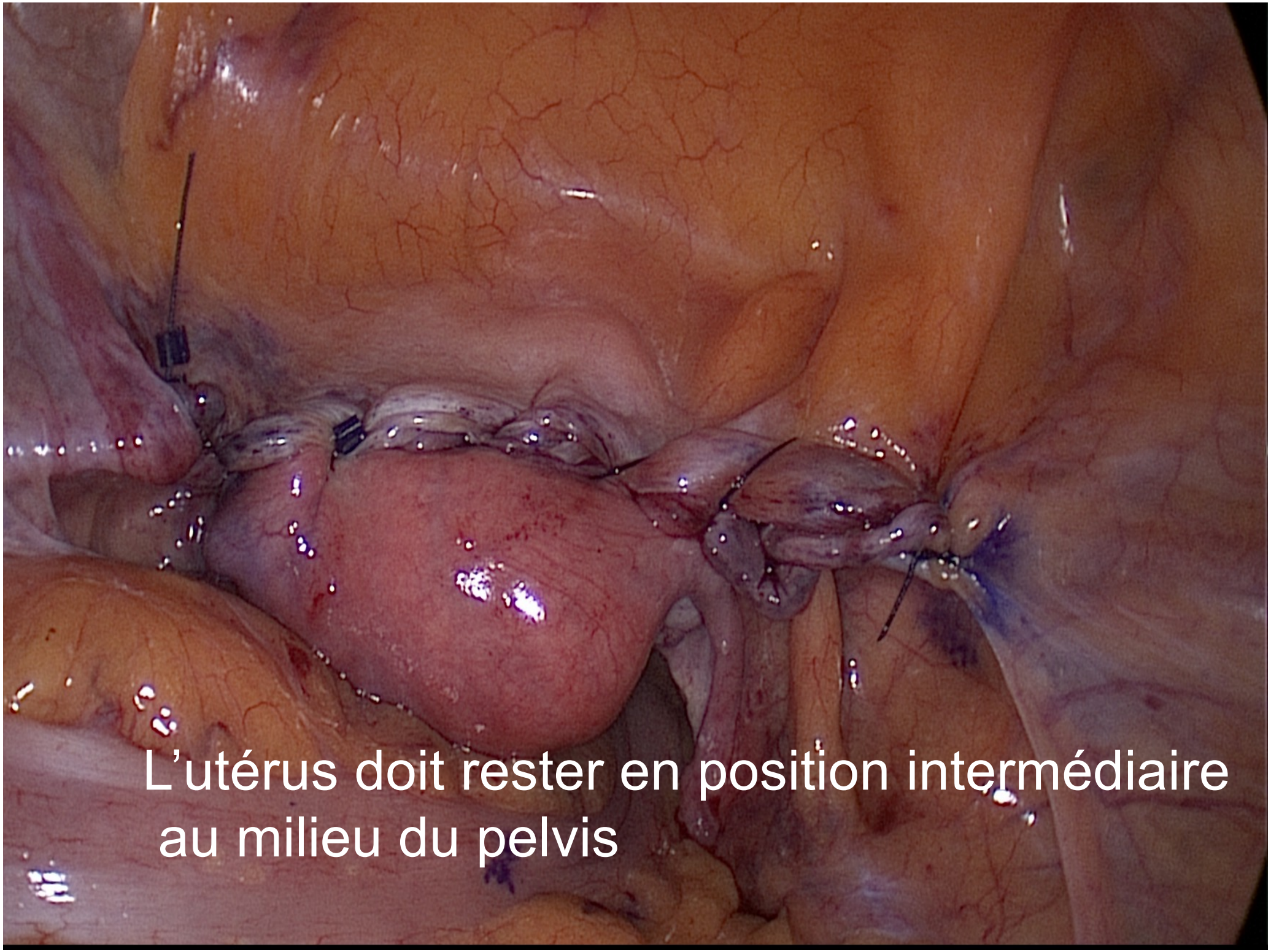
L’utérus doit rester en position intermédiaire
au milieu du pelvis

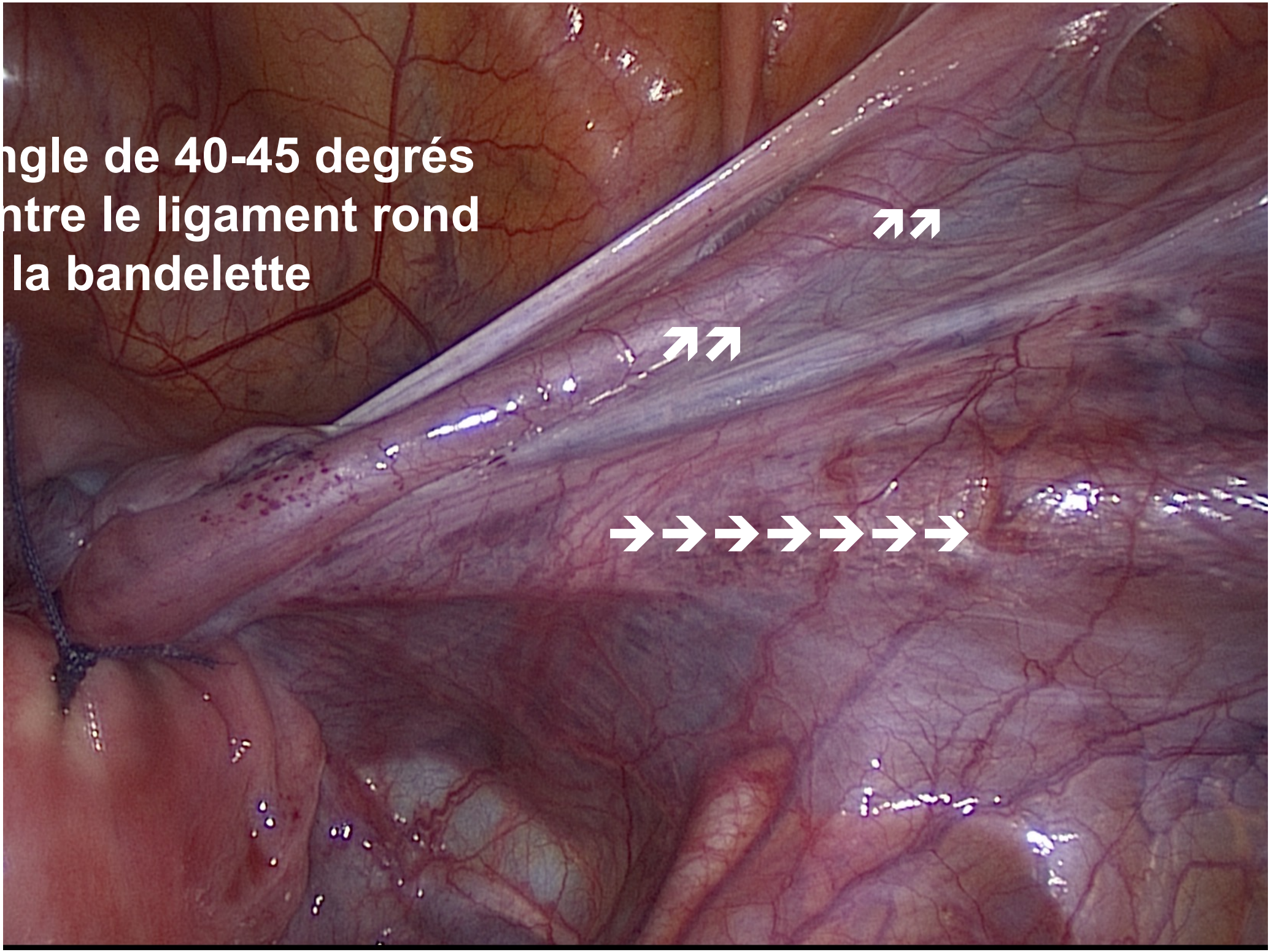
ngle de 40-45 degrés
ntre le ligament rond
la bandelette

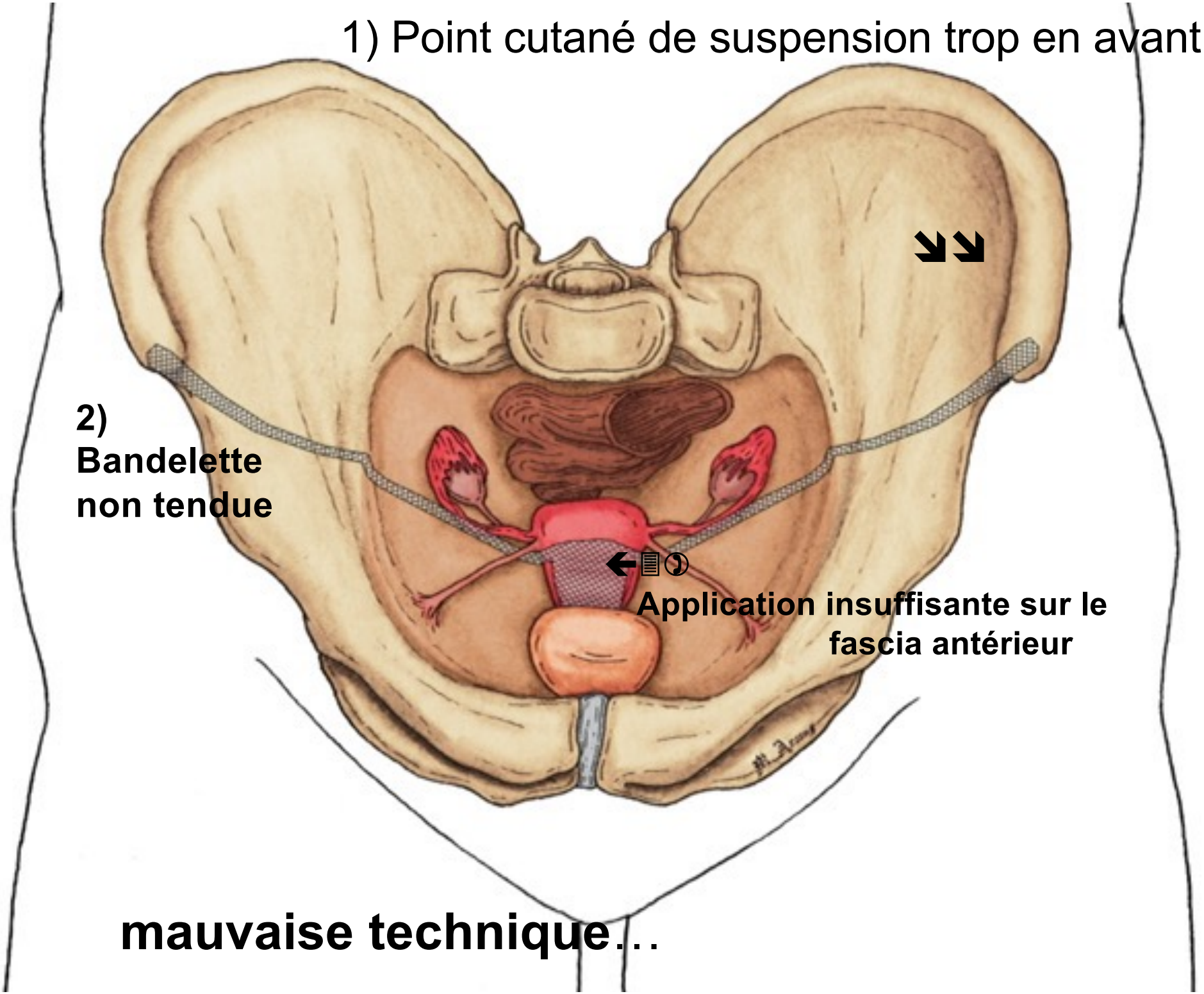

mauvaise technique…

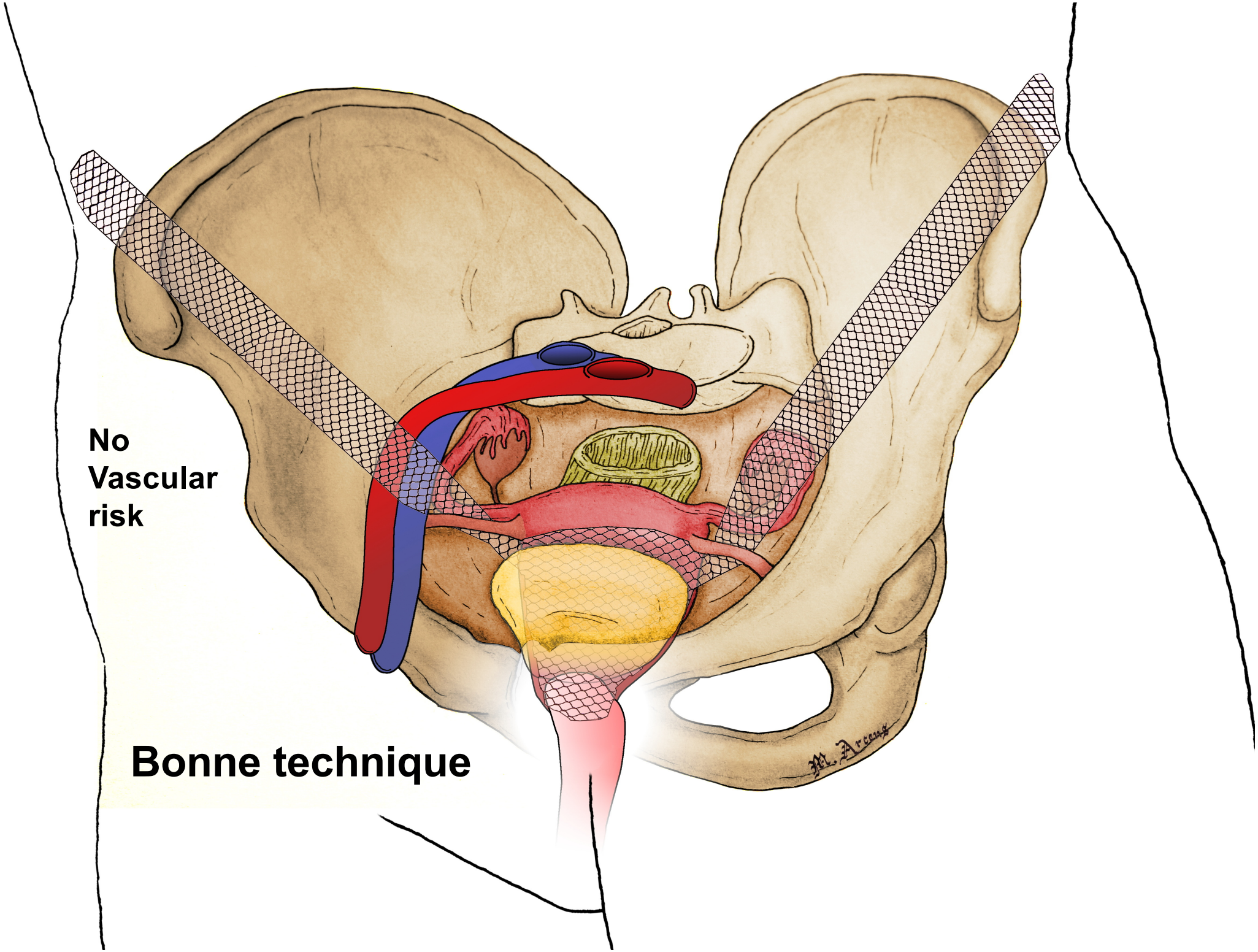
No
Vascular
risk
Bonne technique

La suspension latérale avec le T-loop ←←↑→→
est souvent associée à un temps postérieur pour éviter un risque d'élytrocèle secondaire:

1ère possibilité par coelioscopie:

- Patch postérieur ou pièce libre découpée (6x5 cm ou 7x6 cm) et fixée pour renforcer la cloison rectovaginale +++

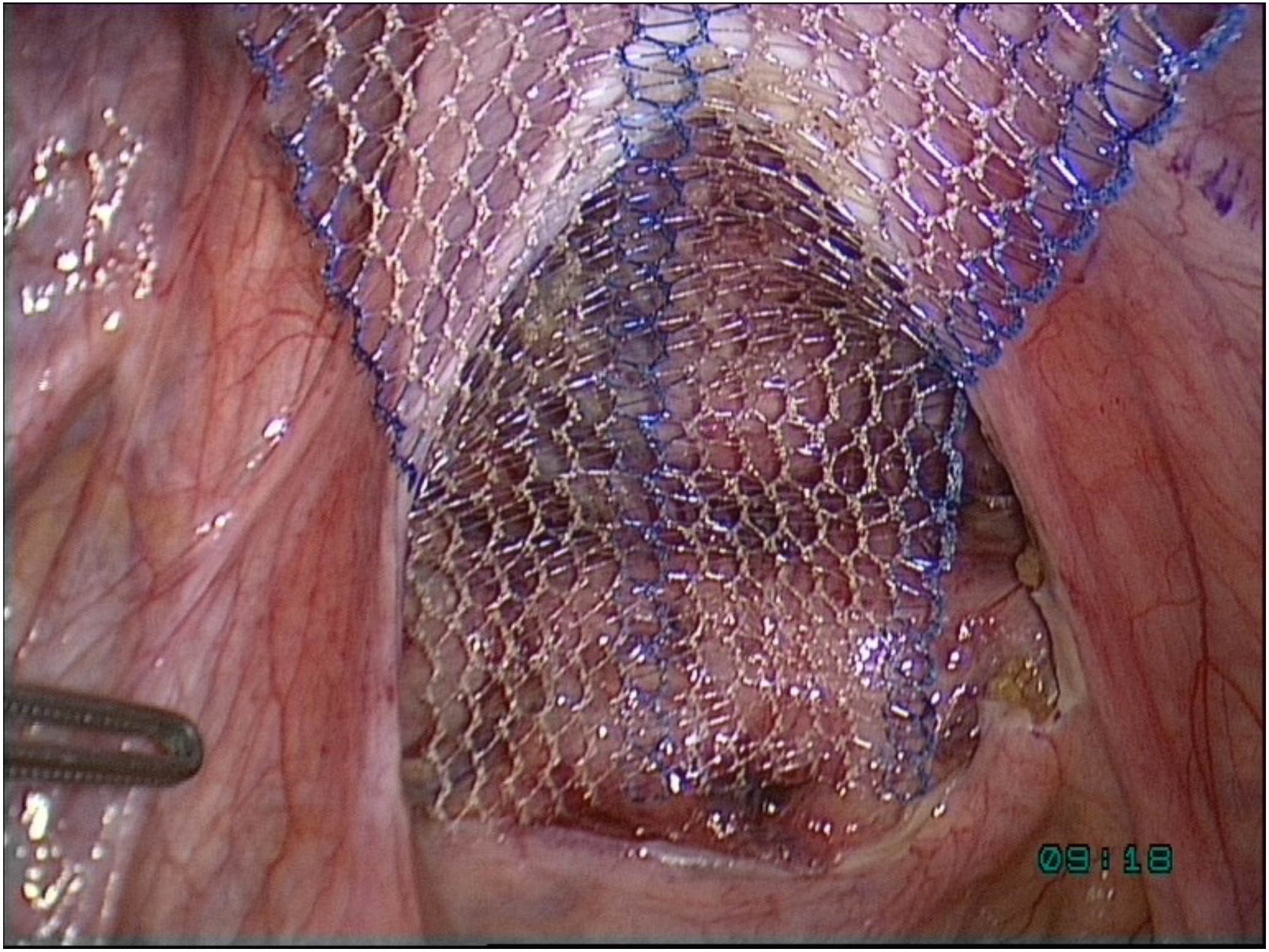
09:18

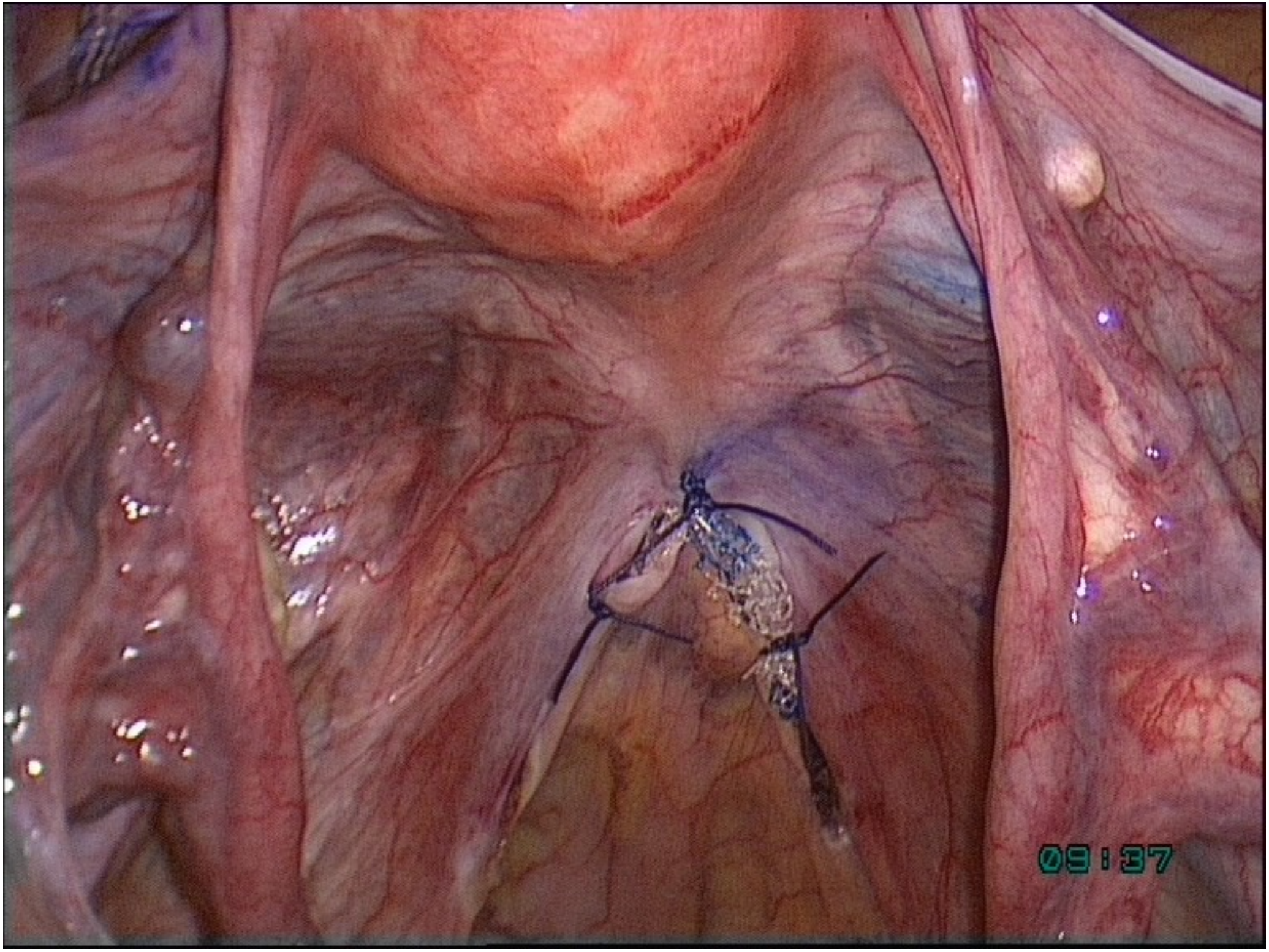
09:37

La deuxième possibilité est par voie vaginale

- **Colporrhaphie postérieure**

  (dissection jusqu’au CDS de Douglas, plicatures prérectales, rapprochement musculaire sans tension et colpectomie partielle « à la demande »).

« PROLAPSUS DU DÔME VAGINAL »

LA RECONSTRUCTION EST AUSSI POSSIBLE

par suspension latérale avec prothèse

J Dubuisson, N Veit-Rubin, JB Dubuisson et al
Current update of Arch Gynecol Obstet (2013) 287:307–312
DOI 10.1007/s00404-012-2574-1

Pour les prolapsus du dôme, pour améliorer les résultats, le temps postérieur est nécessaire.

on utilise donc une bandelette en croix

cross-shaped mesh

---- soit découpée dans une plaque de Polypropylene ou

---- precut titanium-coated Polypropylene Mesh EndoLAS:

(pfm medical, 50996 Koln,Germany)



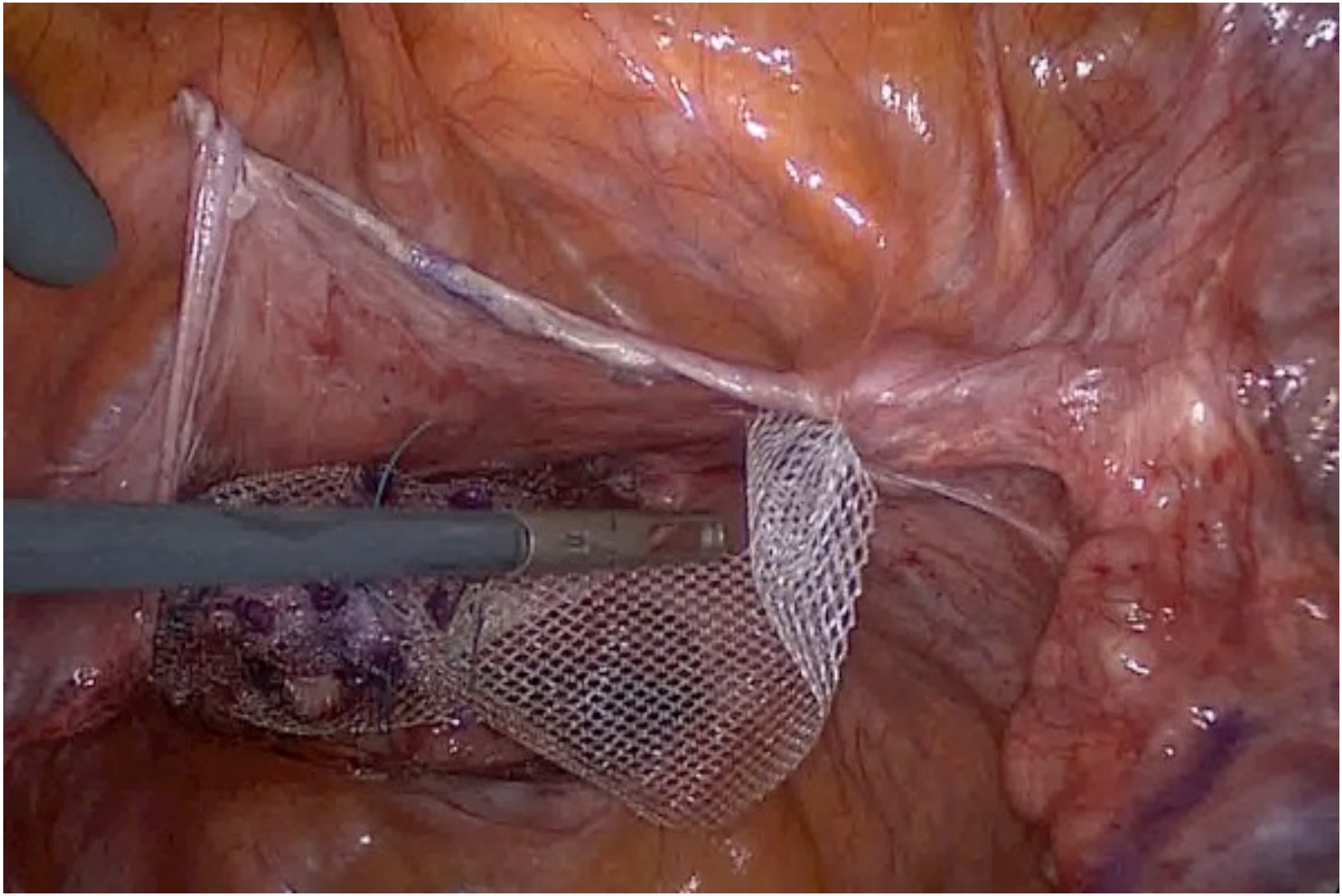

Prolapsus du dôme, la technique est la même

Résultat à distance

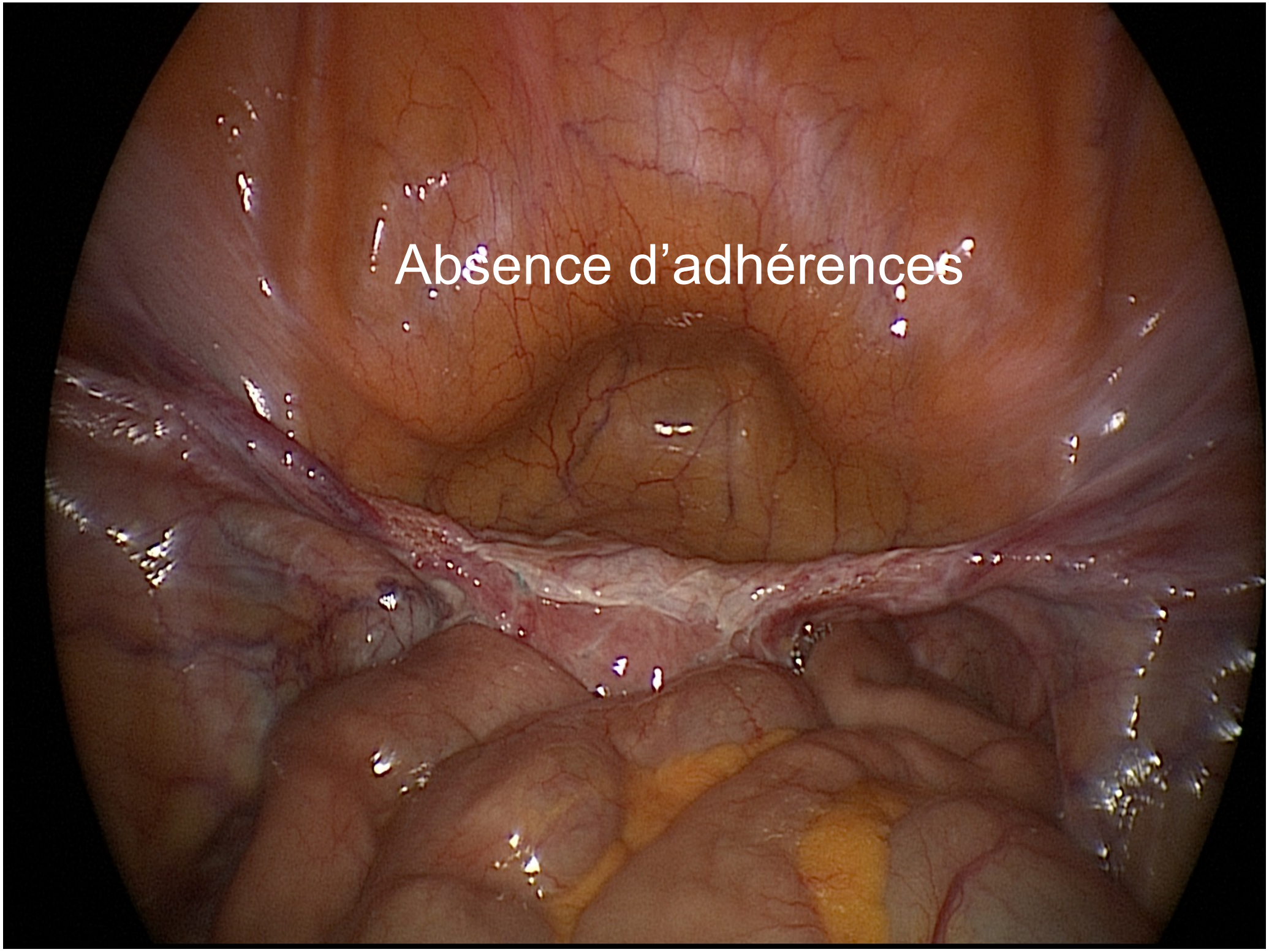
Absence d’adhérences

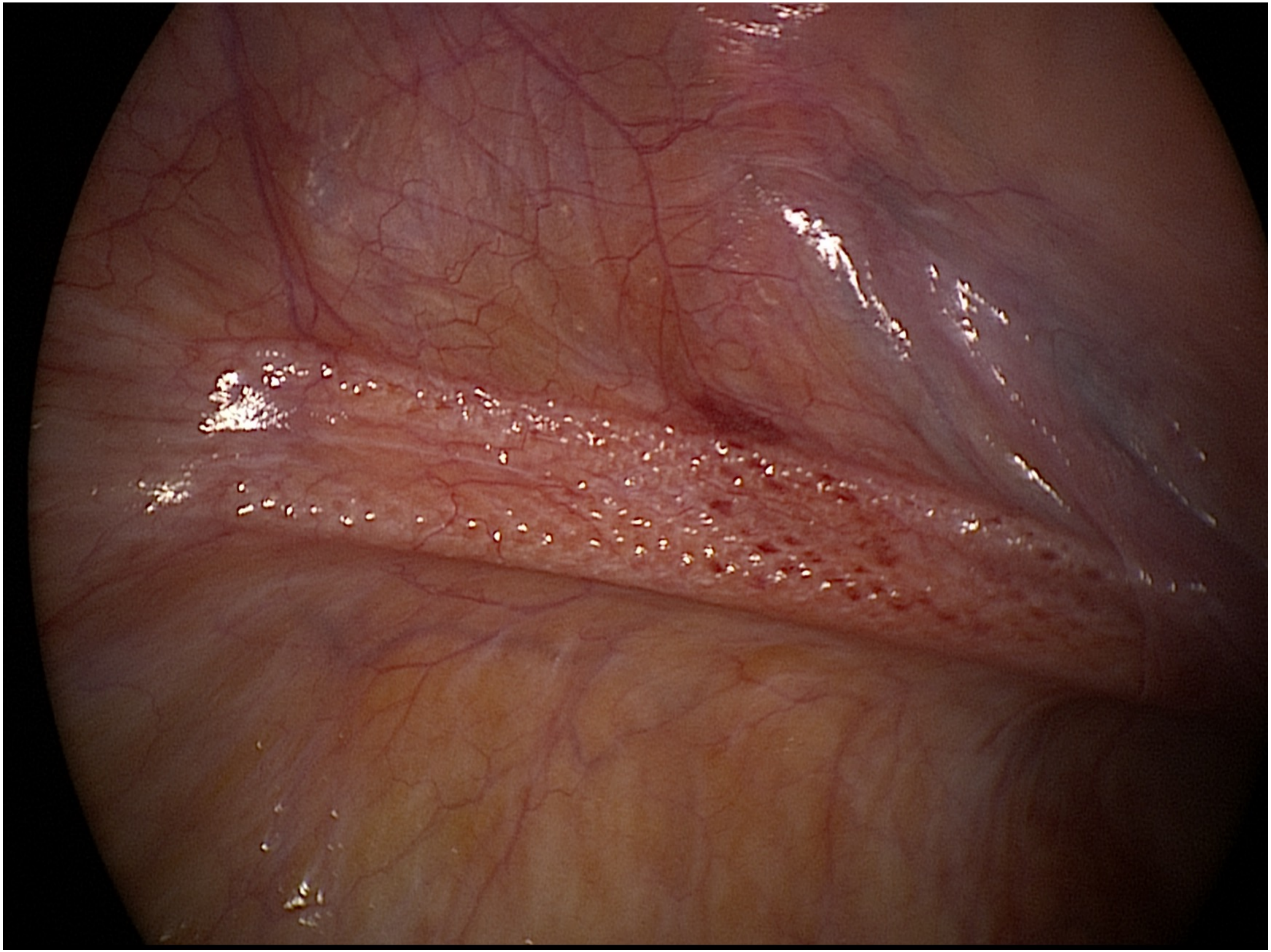

Résultats

La suspension latérale dans la littérature

- Treatment of urogenital prolapse by colpo-isthmo-cystopexy with transverse strip and crossed, multiple layer, ligamento-peritoneal douglasorrhaphy
  Kapandji M. et al. Ann Chir. ***1967*** *Mar;21(5):321-8*
- The M. Kapandji hysteropexy: a laparoscopic technique and preliminary results
  Cornier E et al. J Gynecol Obstet Biol Reprod (Paris). ***1994****;23(4):378-85*
- Laparoscopic iliac colpouterine suspension for treatment of genital prolapse using two meshes. A new operative technique.
  Dubuisson JB et al. J Gynecol Surg 14. ***1998****: 153-159*
- Laparoscopic management of genital prolapse: lateral suspension with two meshes.
  Dubuisson JB et al. Gynaecological Endoscopy ***2000*** *9: 363-368*
- Laparoscopic repair of vaginal vault prolapse by lateral suspension with mesh
  Dubuisson J et al. Arch Gynecol Obstet. ***2013*** *287(2):307-12*

In 1998, we described a new procedure, a complete modification of the Kapandji technique published in the sixties:

the LAPAROSCOPIC LATERAL SUSPENSION

Our publications

1) *Traitement coeliochirurgical des prolapsus génitaux: suspension utérovaginale latérale avec 2 bandelettes. Résultats d'une série continue de 47 patientes. Gynécol Obstét Fertil 30, 114-20; 2002 Dubuisson JB et al*

2) *Treatment of genital prolapse by laparoscopic lateral suspension using mesh: a series of 73 patients*

   The Journal of Minimally Invasive Gynecology 15, 49-55 ;2008 Dubuisson JB & al

3) *Réparation coelioscopique des prolapsus des organes pelviens par suspension prothétique latérale: une série continue de 218 patientes. Gynécol Obstet Fertil 2011 Dubuisson JB et al*

4) *Laparoscopic lateral suspension with mesh for POP: a patient-centred long-term outcome report of a continuous series of 419 patients Nice, abstract IUGA 2015 june. » Veit-Rubin N, Dubuisson JB*

5) Technique of laparoscopic lateral suspension using a mesh, an alternative to laparoscopic sacrocolpopexy for the treatment of POP", *WebSurg, 2016 january. Dubuisson JB et al*

6) *Uterus-preserving laparoscopic lateral suspension with mesh for pelvic organ prolapse: a patient-centred outcome report and video of a continuous series of 245 patients. Int Urogynecol J (2016) Mar;27(3):491-3. Veit-Rubin N, Dubuisson JB & al.*

the **LAPAROSCOPIC LATERAL SUSPENSION…**

7) Laparoscopic lateral suspension to treat vaginal vault prolapse: tips using a mesh cross-shaped cut. Web Surg nov 2015.

8) Laparoscopic lateral suspension, benefits of a cross-shaped mesh to treat difficult vaginal vault prolapse. J Minim Invasiv Gynecol 2016 Jul Aug 23(5)672. Dubuisson J, Veit-Rubin N, Dubuisson JB.

9) Une alternative à la promontofixation coelioscopique: la suspension latérale coelioscopique avec prothèse. Gynécologie Obstétrique Pratique, 2016, Dubuisson JB et al.

10) La suspension latérale coelioscopique, une autre façde traiter les prolapsus génitaux, Gynécologie Obstétrique fertilité et stérilité (GOFS),2017, Dubuisson JB et al.

11) Patient satisfaction after laparoscopic lateral suspension with mesh for pelvic organ prolapse: outcome report of a continuous series of 417 patients, Int Urogynecol journal 2017,Veit Rubin N, Dubuisson JB et al.

12) Uterus preservation vs hysterectomy in Laparoscopic lateral suspension: A comparison of patient satisfaction and outcome. Presented as oral poster communication at the 10th Annual Meeting of the European Urogynaecology Association (EUGA), Barcelona, 19th-21st Oct 2017.N. Veit.Rubin, JB. Dubuisson et al.

13) Uterus preservation is superior to hysterectomy when performing laparoscopic lateral suspension with mesh. International Urogynecology Journal, 30 June 2018. N. Veit-Rubin, JB Dubuisson et al.

Patient satisfaction after laparoscopic lateral suspension for pelvic organ prolapse: outcome report of a continuous series of 417 patients

(University hospitals of Geneva)

N Veit-Rubin, JB Dubuisson, A Gayet-Ageron, S Lange, I Eperon, J Dubuisson

Int Urogynecol journal--- 2017

417 patients, 2003-2011

57.7 y (SD 11.5), mean BMI 26.3 kg/cm2 (SD 1.1)

Median follow-up 7.2 y.

417

- ↗ **247** preserved uterus
  - ↗ 74 after previous hysterectomy
- ↘ **170** vaginal vault
  - ↘ 96 concomitant hysterectomy

All stage 2 POP or greater in at least 2 out the 3 compartments.

9 patients lost of clinical follow-up after 3 months and 16 additional patients after 1 year.

217 (53.2%): concomitant SUI

- ↗ *13 TOT*
- ↘ *204 Burch*

OPERATIVE PROCEDURES

- Hysterectomy: 96 (23.1)
- Type of mesh:
  - Polyethylene: 172 (41,3)
  - Polypropylene: 206 (49,4)
  - Ti-LOOP: 39 (9,3)
- Posterior mesh placement: 100 (24)
- Posterior colporraphy: 62 (15,2)
- SUI
  - Burch: 204 (50)
  - TOT: 13 (3,2)

POSTOPERATIVE COHORT AT 1 Y CLINICAL FOLLOW-UP, N=392

SYMPTOMS

- Prolapse: 85 (21,6), **subjective cure rate 78,4%**
- Urinary urgency: 19 (4,8)
- Urinary frequency: 9 (2,3)

- SUI, persistent or de novo: 26 (6.6)

Of the 213 concomitantly operated upon for SUI, 22 (10,3)had persisrent SUI at 1year.

Of the 174 without SUI preoperatively, 9 (5,2) developped de novo SUI

- Constipation: 33 (8,4)

SEXUAL ACTIVITY: 240 (57,6) (before 44,8)

Dyspareunia: (240 active) 10 (4,2)

REOPERATION FOR SUI (n=225): 11 (4,9)

REOPERATION FOR POP (n=396)

laparoscopy: 8 (2), vaginal route: 21 (5,3) ➔ **7.3%**

Le compartiment postérieur

a été traité dans le même temps: 39.2%

↗100 par patch recto-vaginal de polypropylene

↘ 62 par colporraphie postérieure

Objective outcome

Table 3 Anatomic outcomes in patients undergoing uterus-preserving laparoscopic lateral suspension with mesh

POP-Q	Preoperatively ($n = 417$), n (%)	Postoperatively, n (%)		p value[a]		
		3 months ($n = 408$)	12 months ($n = 392$)	Preoperatively vs. 3 months postoperatively	Preoperatively vs. 12 months postoperatively	3 months vs. 12 months postoperatively
Point Ba ≥ −1	398 (95.4)	34 (8.3)	37 (9.4)	<0.001	<0.001	0.250
Point C ≥ −1	384 (92.1)	28 (6.9)	29 (7.4)	<0.001	<0.001	0.999
Point Bp ≥ −1	375 (89.9)	52 (12.7)	59 (14.7)	<0.001	<0.001	0.004*
Among patients with posterior mesh ($n = 100$)	97 (97.0)	9 (9.0)	11 (11.0)	<0.001	<0.001	0.500
Among patients with posterior colporrhaphy ($n = 62$)	56 (90.3)	5 (8.1)	6 (10.0)	<0.001	<0.001	0.999

*$p < 0.05$

[a] McNemar test

Une amélioration clinique et anatomique significative est observée pour les 3 compartiments à 3 mois et à 1 an.

Taux de guérison (objectif)
91.6% pour l'antérieur,
93.6% pour l'apical
85.3% pour le postérieur.

- Nous avons noté une détérioration des POP-Q scores pour les trois compartiments entre 3 mois et 1 an, mais c'était significatif seulement pour le compartiment postérieur.
- Quand celui-ci a été traité par patch postérieur ou par colporrhaphie, la différence pour le POP-Q point Bp n'était pas significative.

Pas de conversion en laparotomie ni vaginale.

Complications immédiates, grade 3 (Clavien scale)

n=9, 2.2%

➔Plaie vésicale traitée in situ par suture coelioscopique, n=4

➔ Complications en rapport avec les trocarts nécessitant une ré-operation (hernie and granulome sous-cutané, n=3

➔ Hématome vaginal (colporraphie) drainé, n=1

➔ Ré-implantation urétérale, D 16 (fistule urétéro vaginale.), en rapport avec l'hystérectomie subtotale difficile, n=1

Complications liées à la bandelette:

(Based on hospital file data, information for 396 operated patients)

N= 17 (4.3%)

exposition antérieure: n=15
postérieure: n=3
chez 1 patiente double exposition

➔16 /17 ablation partielle ou complète

10/17 dépistées 12 mois après chirurgie

10 complications/172 avec bandelette antérieure de polyethylene,
6/206 avec polypropylene
aucune complication avec titanium-polypropylene+

Results *of the telephone interview*

Patients	
interviewed	*214 (51.3%)*
lost to follow-up	*31 (7.4%)*
not reachable after at least 3 attempts	*149 (35.7)*
refused to participate	*16 (3.8)*
deceased	*7 (1.6%)*
Time from the surgery (years) (+/-SD, med)	***7.2 (+/-2.1, 7.2)***
Recommendation to a relative or friend	*194 (90.7%)*
Mean Visual Analog Scale (VAS) for oversatisfaction with the outcome	*8.3 (2.2,8)*
PGI-I, improved + very improved	***187 (87.8%)***

Uterus preservation vs hysterectomy in laparoscopic lateral suspension: A comparison of patient satisfaction and outcome

Presented as oral poster communication
at the 10th Annual Meeting of the European Urogynaecology Association (EUGA), Barcelona, 19th-21st Oct 2017.
N. Veit.Rubin, JB. Dubuisson et al

2003-2011, University Hospitals of Geneva, 1 surgeon (JBD)
243 had uterus preserving laparoscopic lateral suspension (LLSUP) &
96 LLS after supracervical hysterectomy (LLSHE)
All patients had stage 2 POP or greater in at least 2 of the 3 compartments.

N. Veit-Rubin, J.B. Dubuisson et al.

Table 2 **Anatomic** outcome of patients (stage 2 POP or greater)

	Preop		Postop 12m		P-value 1 2 3 4
	LLSUP 243	LLSHE 96	LLSUP 224	LLSHE 92	
POP-Q Ba>=-1	243 96.3/	89 92.7	3 1.3/	5 5.4	<0.001 <0.001 0.160 0..35
POP-Q C>=-1	171 70.4/	74 77.1	6 2.7/	4 4.3	<0.001 <0.001 0.214 0.441
POP-Q Bp>=-1	158 65.0/	54 56.3	11 4.9/	4 4.3	<0.001 <0.001 0.133 0.831
1 comparison between 2 comparison between 3 comparison between 4 comparison between	LLSUP pre /LLSUP LLSHE pre/ LLSHE LLSUP pre LLSHE LLSUP and LLSHE		12 mths postop 12 mths postop preoperatively 12 mths postop		
LLSUP better fixation					N.Veit-Rubin JB Dubuisson

Objective cure rates

	Anterior	Apical	posterior
LLSUP	98.7%	97.3%	95.1%
LLSHE	94.4%	95.7%	95.7%

Better improvement for the anterior compartment in LLSUP (p=0.35) because of isthmic fixation and uterus ?

Preoperative procedures LLSUP n=243, LLSHE n=96
& postoperative condition at 1 year, (significant)
LLSUP n=224 LLSHE n=92

Mean operating time	189.26 (+/-44.6)	237.13 (+/-57.5)	<0.001
Prolapse sympt post-operative	37 (16.5)	25 (27.2)	0.030
SUI de novo post-operative	4 (1.8)	4 (4.3)	0.030
Persistant constipation	7 (3.1)	11 (12.0)	0.004
Constipation de novo	5 (2.2)	4 (4.3)	0.008
Mesh exposure post-op n=9	3 (1.3)	6 (6.5)	0.012
Anterior mesh	2 (0.9)	5 (5.4)	0.013

JB Dubuisson N. Veit-Rubin,

7 complications

rated grade 3 on the Clavien-Dindo scale

LLSUP group n=2 trocar hernia
n=1 vaginal hematoma, drainage, colporraphy

LLSHE group n=2 vesical injury immediately sutured
n=1 re-implantation of the ureter at D16, uretero-vaginal fistula
n=1 trocar-related subcutaneous granuloma

LLSUP vs LLSHE, 2017, N. Veit-Rubin, JB: Dubuisson

Take home message 1

La suspension latérale,

comment faire **plus simple, plus rapide ?**

- Trois trocarts accessoires de 5 mm
- Ne pas faire d'hystérectomie
  (*si c'est possible, plus court, moins compliqué)*
- Ne pas faire de cure d'IUE dans le même temps sauf exception (Burch)
- Fixation de la languette sous la vessie par des tackers résorbables. Fixation par fils limitée, 2 à 4 points ?
- Suspension élastique, sans fixation pariétale latérale par des points ce qui évite les tensions douloureuses *(trampolin like)*

Take home message 2

- LLS **traite le cystocèle et le prolapsus apical**
- LLS est **sûre**
- LLS est **facile** à apprendre - **REPRODUCTIBLE**
- Une **alternative** potentielle à la sacropéxie
- Association à une réparation **posterieure** à toujours discuter

Take home message 3:
Conservation utérine est possible

La conservation offre

- des résultats fonctionnels et anatomiques meilleurs pour le compartiment antérieur,
- avec une plus grande satisfaction des femmes (interview téléphonique).

Un mot sur la **pectopexie de Noe**
(fixation au ligament iliopectiné

C'est une copie de la technique de VM Joshi (Inde) publiée
en 1993 (Obstet Gynecol 1993) et
en 2001 (J Pelvic Surgery)

Risque de la technique:
Dissection de la partie postérieure du ligament souvent difficile
(nerf obturateur, vaisseaux iliaques externes).

I have conflict of interest to disclose
pfm medical, Koln, Germany