Recommandations INCA 2018 Cancer épithélial de l'ovaire

Bilan pré-thérapeutique

Stratégie de prise en charge

Justine CAGNAT
Polyclinique Santa Maria - Institut du Sein
Nice

GYN AZUR
27 Juin 2019

Introduction

- 8 ème cancer féminin
- 16 pour 100 000 femmes (1/70)
  - 4 600 cas/an, 3 000 décès/an en France
  - 1 ère cause de décès par cancer gynécologique
  - 10 % de forme familiale
- Survie globale : 43 % à 5 ans
  - 75% sont stades IIIc ou IV : survie à 5 ans 25-30%

Mise en place de recommandations

- Jusque 90's : hétérogénéité des pratiques

- 2001 : 1ers SOR

« Standards, options, and Recommandations »

« Permettre une prise en soins optimale et homogène sur tout le territoire, des femmes traitées pour un cancer de l'ovaire »

L'objectif ultime est l'amélioration de la survie et de la qualité de vie de ces patientes

Précédentes recommandations INCA SFOG 2009 -2010

Progrès imagerie

Progrès chimiothérapie

Progrès oncogénétique

Résultats essais randomisés, méta-analyses

Novembre 2018
Nouvelles recommandations

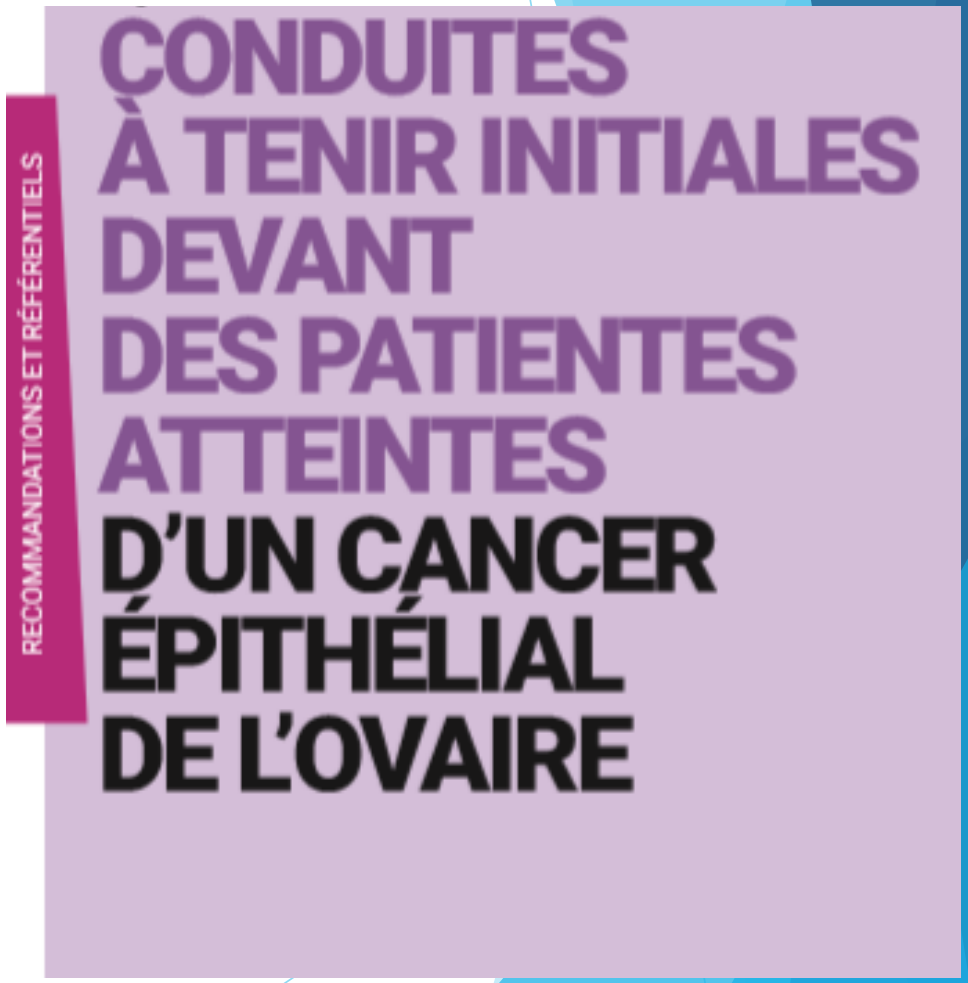

CANCER EPITHELIAL DE L'OVAIRE
+ TROMPE
+ PÉRITOINE PRIMITIF

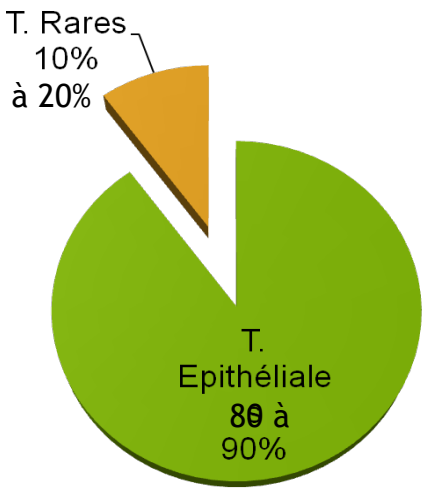

Recommandations
des centres experts
TMRG - ARCAGY
www.ovaire-rare.org

- Tumeurs non épithéliales
  - Germinales
  - Cordon sexuels
  - Stromales
- Tumeurs rares de l'ovaire (carcinosarcome, …)
- A part : Tumeurs borderline

CENTRES EXPERTS TMRG
TUMEURS MALIGNES RARES GYNÉCOLOGIQUES
INSTITUT NATIONAL DU CANCER

Tumeurs germinales

Suspicion de tumeur germinale

Bilan

- Examens biologiques : **AFP, HCG, LDH, CA 125**
- Scanner TAP +/- cérébral (si maladie métastatique)
- PET scan en option

Exploration chirurgicale de diagnostic

- **Cytologie du liquide péritonéal**
- **Exploration complète de la cavité péritonéale++**
- Relecture des lames histologiques
- Congélation tumorale

Diagnostic et bilan pré-thérapeutique

Diagnostic d'un cancer de l'ovaire
Imagerie

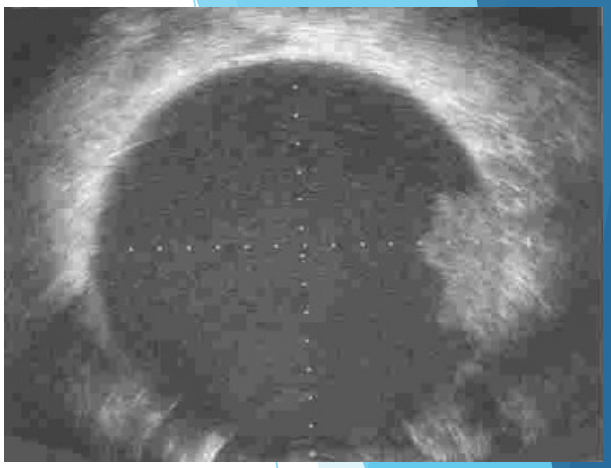

- Une échographie par voie endo-vaginale et sus-pubienne est recommandée pour l'analyse d'une masse ovarienne (Grade A).
- En cas d'échographie réalisée par un échographiste expérimenté, l'analyse subjective est la technique recommandée (Grade A).
- En cas d'échographie réalisée par un échographiste non expert, l'utilisation des règles simples (***Simple Rules***, détaillées page 6) est recommandée (Grade A) et doit être au mieux combinée à l'analyse subjective pour rejoindre les performances d'un échographiste expert (Grade A).
- En cas de lésions ovariennes indéterminées en échographie endovaginale et sus-pubienne, il est recommandé de réaliser une IRM pelvienne (Grade A).

Imagerie
Définition d'une lésion suspecte de malignité

Echographie

= au moins une règle maligne sans règle bénigne

selon les règles simples « Simple Rules »

Règles de lésions bénignes		Règles de lésions malignes	
B1	Uniloculaire	**M1**	Masse solide irrégulière
B2	Composant solide le plus volumineux de diamètre < 7 mm	**M2**	Ascite
B3	Ombre acoustique	**M3**	≥ 4 végétations
B4	Lésion multiloculaire à parois lisses < 100 mm	**M4**	Tumeur multiloculaire à composante solide et irrégulière, et diamètre maximal ≥ 100 mm
B5	Absence de flux	**M5**	Vascularisation intense en doppler

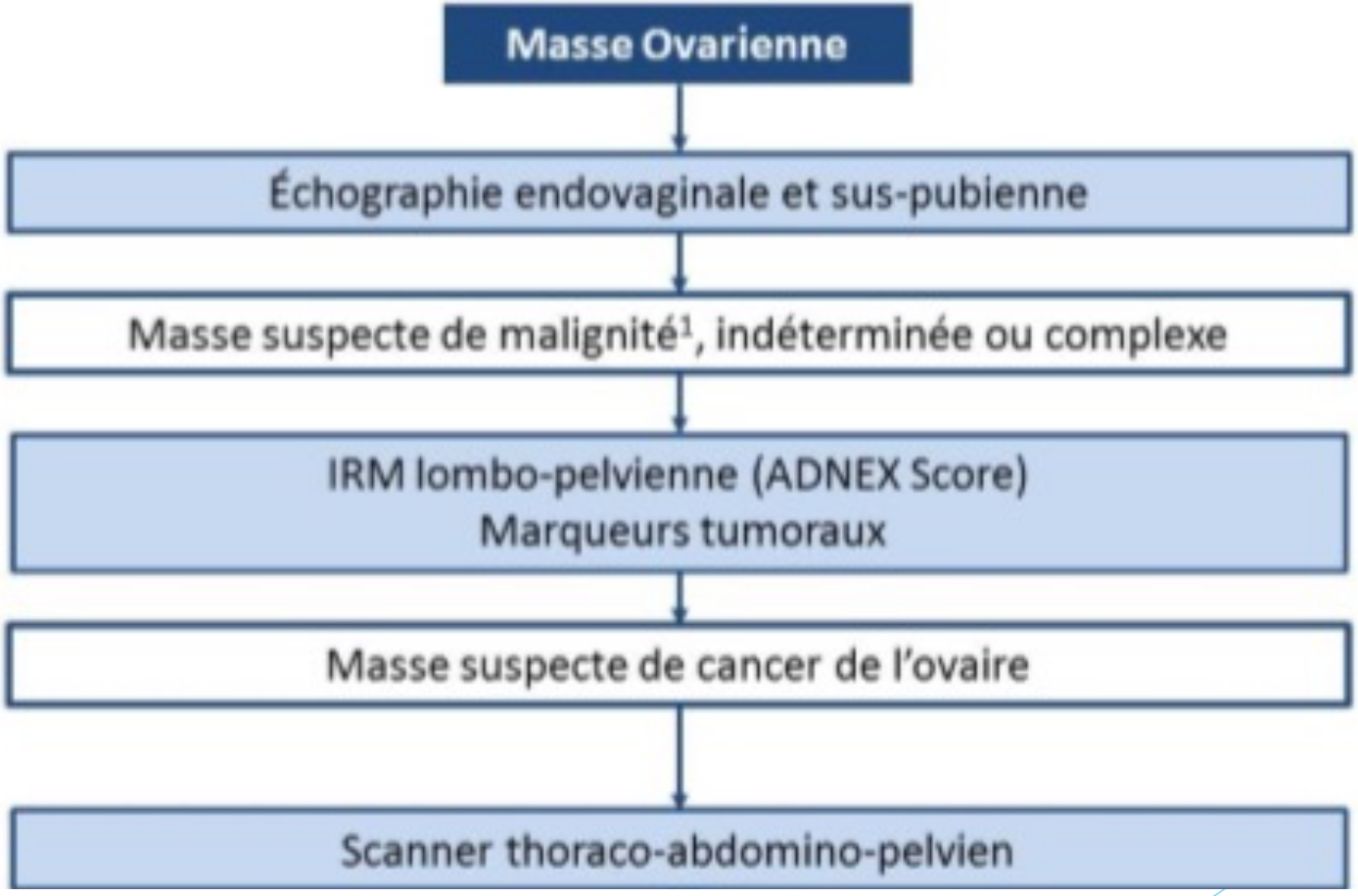
Masse Ovarienne
Échographie endovaginale et sus-pubienne
Masse suspecte de malignité[1], indéterminée ou complexe
IRM lombo-pelvienne (ADNEX Score)
Marqueurs tumoraux
Masse suspecte de cancer de l'ovaire
Scanner thoraco-abdomino-pelvien

Imagerie
Définition d'une lésion suspecte de malignité

IRM pelvienne

.

PROTOCOLE ET COMPTE RENDU D'IRM PELVIENNE

- Dans l'analyse d'une masse annexielle, si une IRM est réalisée, le protocole d'IRM avec des séquences T2, T1, T1 avec saturation de la graisse, dynamiques injectées, diffusion et après injection de gadolinium, est recommandé (Grade B).
- Pour caractériser une image annexielle à l'IRM, il est recommandé d'inclure un score de risque de malignité (type ADNEX MR, détaillé page 6) (Grade C) dans le compte rendu et de formuler une hypothèse anatomopathologique (Grade C).

Faible niveau de preuve

Premier temps : imagerie
Définition d'une lésion suspecte de malignité

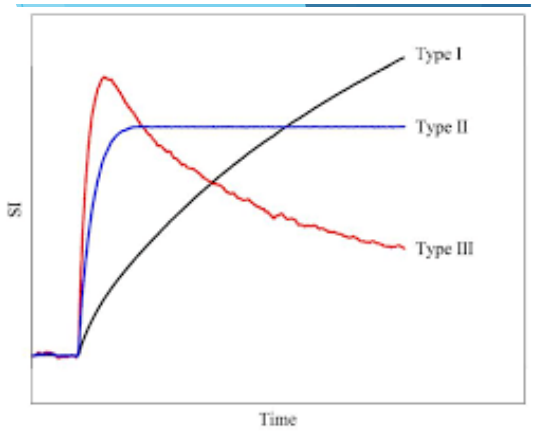

IRM

ADNEX MR score system [RUIZ2016]

	Risque de malignité*	Classification
Disparition de la lésion en IRM	0 %	Très faible risque
Kyste uniloculaire ou trompe avec hyperT2 (type 5) sans portion tissulaire Kyste uniloculaire endométriosique, sans rehaussement interne Lésion graisseuse, sans portion tissulaire Absence de rehaussement pariétal Portion tissulaire en hypoT2W et hypo DW signal	0-1,7 %	Faible risque
Kyste uniloculaire avec hyperT1 (type 3-4) (non graisseux ou endométriosique) Kyste multiloculaire, sans portion tissulaire Portion tissulaire se rehaussant selon une courbe type 1	5,1-7,7 %	Risque intermédiaire
Portion tissulaire se rehaussant selon une courbe type 2	26,6-57,1 %	Risque élevé
Portion tissulaire se rehaussant selon une courbe type 3 Implants péritonéaux	68,3-100 %	Très haut risque

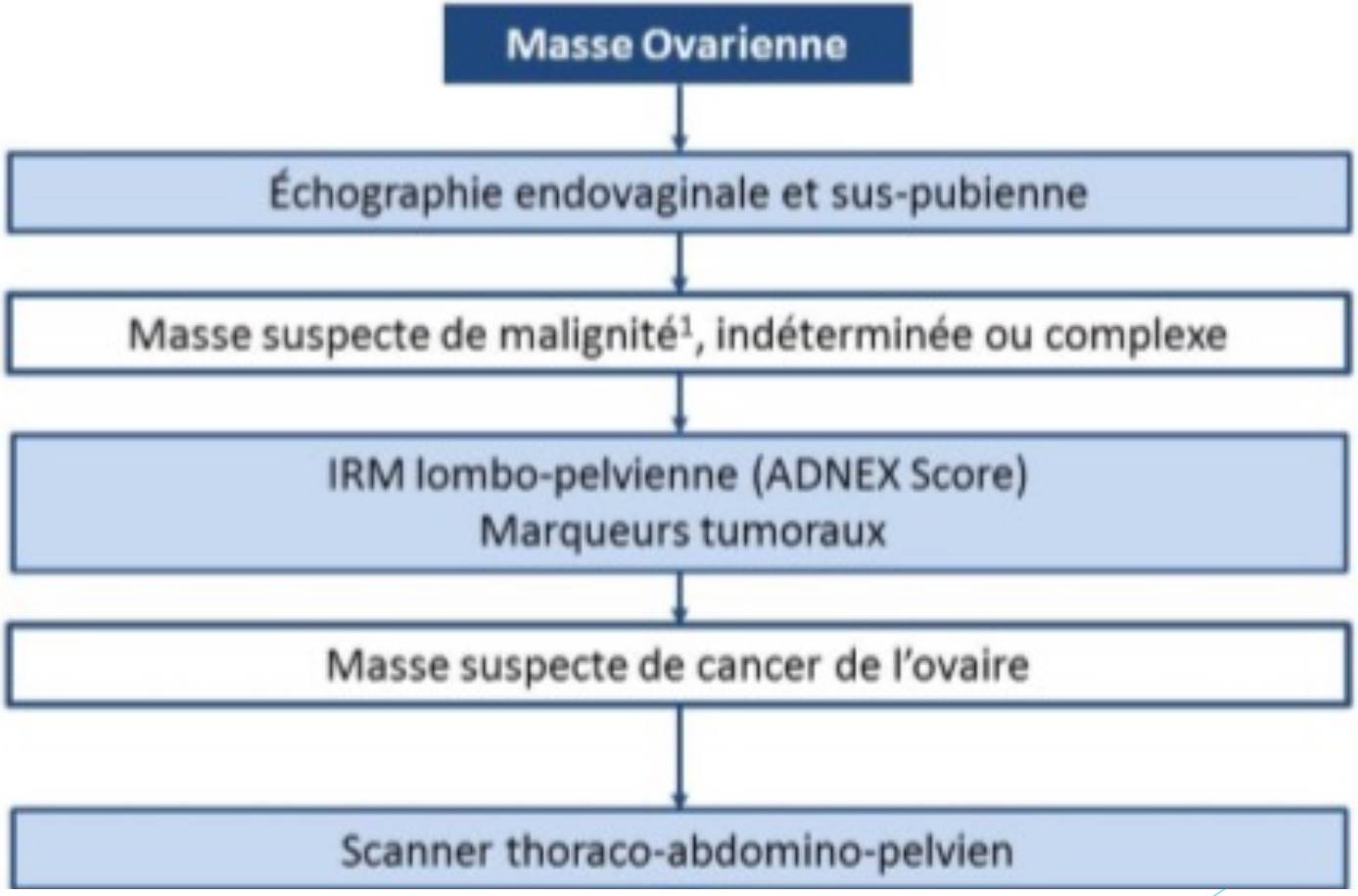
Masse Ovarienne
Échographie endovaginale et sus-pubienne
Masse suspecte de malignité[1], indéterminée ou complexe
IRM lombo-pelvienne (ADNEX Score)
Marqueurs tumoraux
Masse suspecte de cancer de l'ovaire
Scanner thoraco-abdomino-pelvien

Lésion suspecte en imagerie
Marqueurs tumoraux

- Le dosage du CA125 sérique est recommandé pour le diagnostic d'une tumeur ovarienne suspecte de malignité à l'imagerie (Grade A).
- Le dosage du HE4 sérique est recommandé pour le diagnostic d'une masse ovarienne indéterminée à l'imagerie (Grade A). Le dosage de l'HE4 n'est actuellement pas remboursé.
- Devant une masse ovarienne indéterminée en imagerie, l'utilisation du score ROMA (***Risk of Ovarian Malignancy Algorithm***) peut être proposée (Grade A).
- En l'absence de données scientifiques de qualité suffisante, aucune recommandation ne peut être formulée sur l'utilisation du dosage de l'ACE et du CA19.9 en cas de masse ovarienne indéterminée.

Lésion suspecte en imagerie
Marqueurs tumoraux

CA125

- peu sensible : élevé dans 80% des formes avancées mais 50% des formes précoces
- Peu spécifique en pré-ménopause

HE4 (Human Epididymal Protein 4)

- Surexprimé dans tous les cancers de l'ovaire, y compris formes précoces et non mucineuses
- Présente dans 50% des tumeurs CA125 négatives

Intérêt de l'ACE en cas de suspicion de forme mucineuse

- rapport CA125/ACE ≥ 25
- rapport CA125/ACE < 25 en faveur d'un primitif digestif

Score ROMA : risque déterminé sur taux CA125, HE4, et statut ménopausique

- Pré-ménopause : ≥ 11,4 : risque élevé <11,4 : risque faible
- Ménopause : ≥ 29,9 : risque élevé < 29,9 : risque faible

Lésion suspecte en imagerie
Marqueurs tumoraux à prescrire

CA125
HE4 sérique

++/- Index ROMA

+/- ACE CA19.9

EXTENSION ET RESECABILITE CHIRUGICALE

Bilan d'extension
TDM Thoraco-abdomino-pelvien

- Il est recommandé de réaliser un scanner thoraco-abdomino-pelvien avec injection pour le bilan d'extension préthérapeutique et de résécabilité d'une carcinose péritonéale a priori d'origine ovarienne, tubaire ou péritonéale primitive (Grade B).
- L'IRM peut être proposée, complétée par un scanner thoracique sans injection en cas de contre-indication à l'injection d'agent de contraste iodé (insuffisance rénale sévère, DFG < 30 mL/min) (Grade C).

Le compte rendu devra préciser (Grade C) :

- une atteinte étendue de la maladie (dont ascite très abondante) ;
- l'atteinte mésentérique ;
- l'atteinte digestive étendue ;
- l'atteinte du petit omentum (hile hépatique) ;
- adénopathies lombo-aortiques supra-rénale ;
- métastases parenchymateuses abdominales (hépatiques… ;
- métastases extra-abdominales (ombilicales ou pariétales, pulmonaires, ganglionnaires médiastinales…).

Bilan d'extension

TDM TAP

TDM>IRM pour détection des implants au niveau de l'épiploon et des gouttières pariéto-coliques et adénopathies

IRM de diffusion

IRM>TDM pour détection envahissement colon, vessie et utérus, implants péritonéaux dans le Douglas

TEPscanner

pas d'indication consensuelle car risque FP (ovaires en milieu de cycle) et FN (tumeurs borderline / bas grade)

Intérêt pour

- bilan des stades IV avérés ou suspectés (susdiaphragmatique) ou recherche de primitif de métastase ovarienne
- contrôle de la réponse en cours de CNA

Impact de l'évaluation radiologique du stade

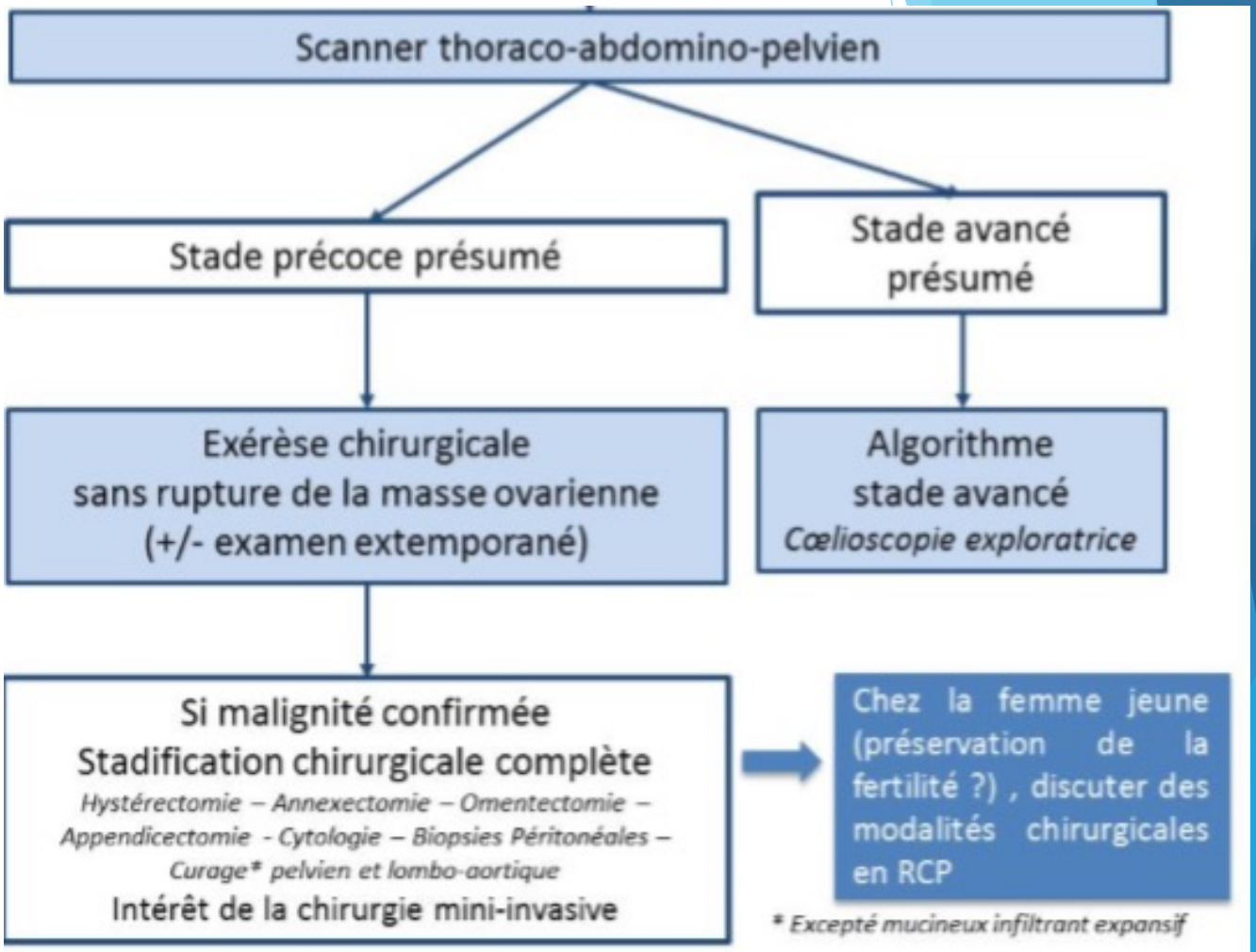

Stade = Classification FIGO

- Stade : facteur pronostique déterminant

Impact sur

  - indication de chimiothérapie
  - séquences thérapeutiques
  - survie

- Place centrale de l'exploration chirurgicale
  - Complément indispensable de la stadification radiologique
  - Confirmation histologique (tumeur épithéliale vs autres)

OBJECTIF

CHIRURGIE COMPLETE
RELIQUAT MACROSCOPIQUE NUL

Facteur pronostic majeur

Nouvelle classification FIGO 2014

Stades précoces	
Stade IA	Cancer limité à un ovaire ou une trompe. Pas de cellules tumorales en surface de l'ovaire ou de la trompe, ni dans le péritoine.
Stade IB	Cancer limité aux deux ovaires ou aux deux trompes. Pas de cellules tumorales en surface des ovaires ou des trompes, ni dans le péritoine.
Stade IC	Cancer limité à un ou deux ovaires (une ou deux trompes)
Stade IC1	Rupture chirurgicale
Stade IC2	Rupture pré-opératoire ou cellules tumorales à la surface de l'ovaire ou de la trompe
Stade IC3	Cellules tumorales dans le lavage péritonéal
Stade IIA	Atteinte d'un ou deux ovaires (ou trompe) associée à une extension pelvienne sous le détroit supérieur (utérus, trompe, ovaire)

Nouvelle classification FIGO 2014

AU DELA DU PELVIS

Stades avancés	
Stade IIB	Extension aux autres organes pelviens
Stade III	Atteinte de l'abdomen ou des ganglions
Stade IIIA	Atteinte ganglionnaire ou abdominale microscopique
Stade IIIA1	Atteinte ganglionnaire isolée (IIIa1i <10mm ; IIIa1ii>10mm) pN1mi
Stade IIIA2	Atteinte microscopique abdominale +/- ganglionnaire
Stade IIIB	Atteinte abdominale <2cm +/- ganglionnaire
Stade IIIC	Atteinte abdominale >2cm +/- ganglionnaire
Stade IVA	Épanchement pleural avec une cytologie positive
Stade IVB	Métastase parenchymateuse ou extra-abdominale

A partir du Stade II : ascite positive non discriminante

Intérêt des biopsies péritonéales multiples

Cut off à 2 cm + atteinte capsule foie/rate

Foie, rate, gg inguinaux et sus-claviculaires

La cœlioscopie exploratrice dans la stratégie de prise en charge des cancers de l’ovaire

SOINS PÉRIOPÉRATOIRES DANS LE CANCER DE L'OVAIRE

EN PRÉOPÉRATOIRE

Correction des carences nutritionnelles en préopératoire

- Un dépistage des carences nutritionnelles est recommandé pour les patientes présentant un cancer de l'ovaire, de la trompe ou du péritoine primitif (Grade B).
- En l'absence de données spécifiques sur le cancer de l'ovaire, des trompes et du péritoine primitif, il n'est pas possible d'émettre de recommandation sur la stratégie d'amélioration des carences nutritionnelles préopératoires.

Pharmaconutrition (ou immunonutrition) en préopératoire

- En l'absence de données spécifiques au cancer de l'ovaire, des trompes et du péritoine primitif, il n'est pas possible d'émettre de recommandation sur l'immunonutrition préopératoire dans le cancer de l'ovaire, de la trompe ou du péritoine primitif.

Correction de l'anémie en préopératoire

- Un dépistage de l'anémie préopératoire est recommandé pour les patientes présentant un cancer de l'ovaire, de la trompe ou du péritoine primitif (Grade C).
- En l'absence de données spécifiques au cancer de l'ovaire, il n'est pas possible d'émettre de recommandation sur la stratégie de correction préopératoire d'une anémie dans le cancer de l'ovaire, de la trompe ou du péritoine primitif.

Préparation digestive avant chirurgie des cancers avancés de l'ovaire

- En l'absence de données spécifiques au cancer de l'ovaire, tubaire ou péritonéal primitif, il n'est pas possible d'émettre de recommandation sur la réalisation ou non d'une préparation digestive préopératoire dans les cancers de l'ovaire, tubaire ou péritonéal primitif.

Temps chirurgical indispensable

- Confirmation histologique++
- Chirurgie mini-invasive
- Évaluation de la résécabilité pour une chirurgie première

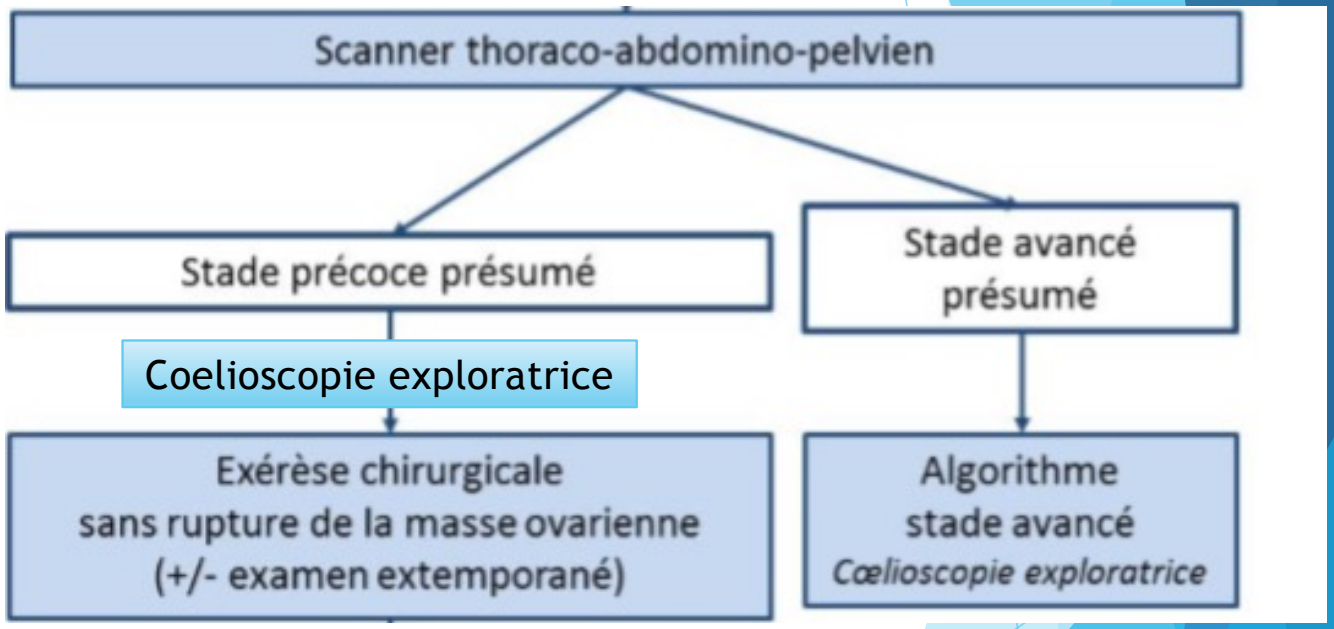

Contre indication à la cœlioscopie rare - Biopsies sous scanner

À réserver aux patientes inopérables / à très haut risque opératoire

Taille biopsie parfois limitée

Temps chirurgical indispensable

Objectif principal

chirurgie d'exérèse complète CCS 0

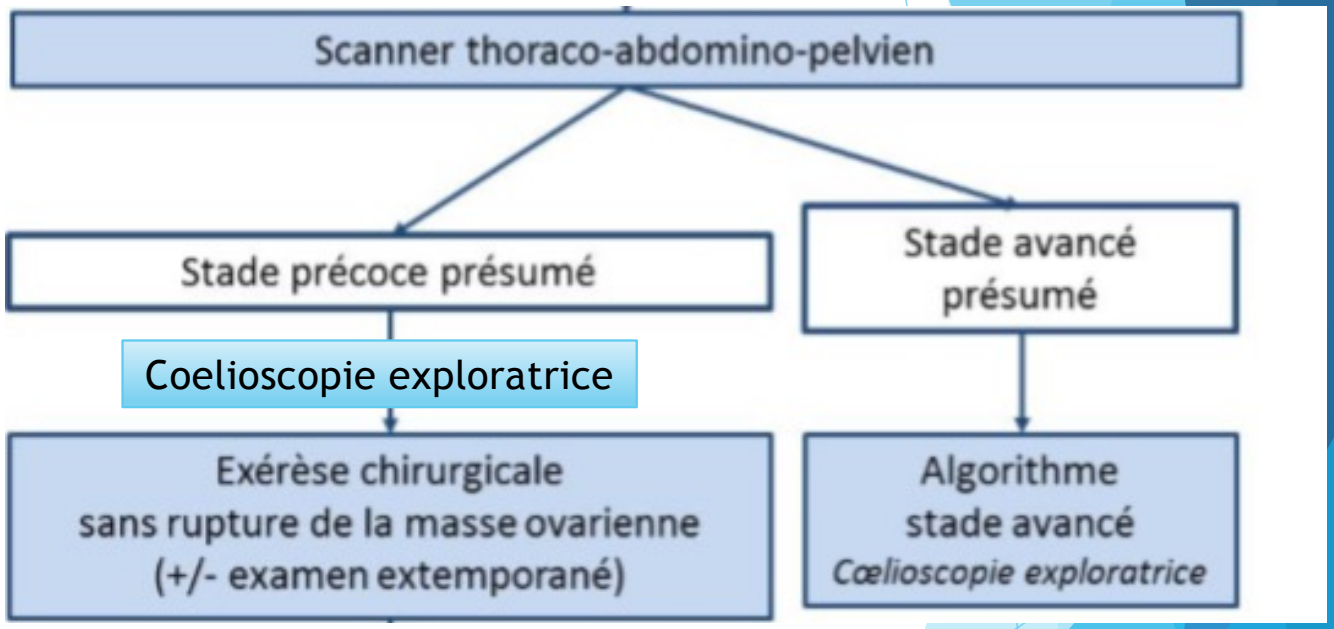

- Laparotomie pour HTNC, omentectomie, curages pelviens et lombo-aortique, omentectomie infra-gastrique, appendicectomie + résection de toute lésion de carcinose visible et cytologie
- +/- résection digestive, splénectomie, résection péritoine des coupoles diaphragmatique

La cœlioscopie va déterminer si elle est réalisable d'emblée ou pas (sinon CNA)

Cœlioscopie et scores descriptifs chirurgicaux

- La cœlioscopie est recommandée pour l'évaluation préthérapeutique de la résécabilité des cancers de l'ovaire, tubaire et péritonéal primitif (Grade A).

SCORES CHIRURGICAUX

- Il est recommandé d'utiliser un score (a minima type Fagotti, détaillé page 8) en cœlioscopie pour évaluer le risque de non résécabilité en chirurgie première ou intervallaire pour une carcinose ovarienne, tubaire, péritonéale primitive (Grade C).

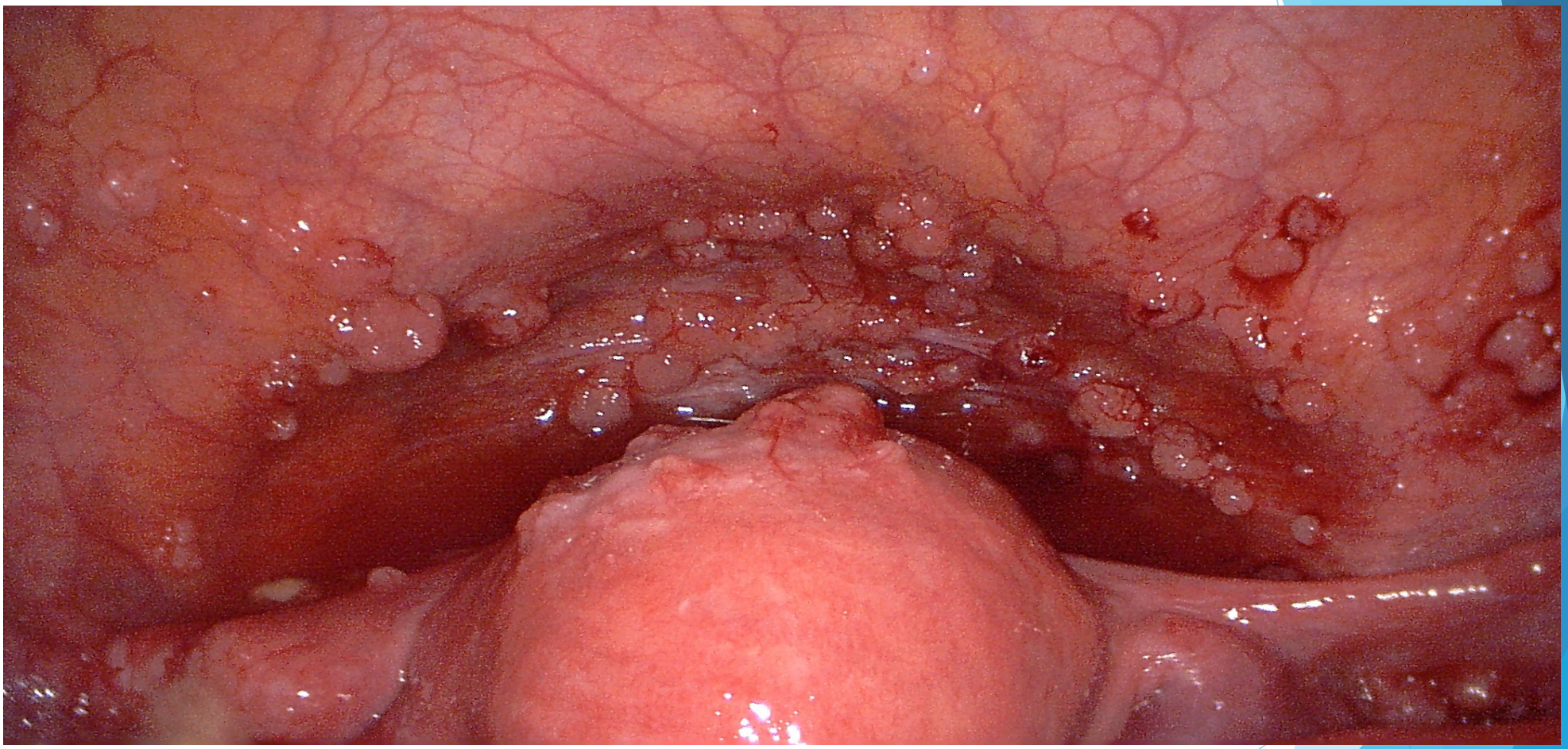

- En cas de laparotomie de cytoréduction pour une carcinose péritonéale d'origine ovarienne, tubaire ou péritonéale primitive, il est recommandé d'évaluer la charge tumorale par l'utilisation du ***Peritoneal Cancer Index*** (PCI) (Grade C).

Extension de la maladie péritonéale

9 quadrants abdomino-pelviens

numérotés de 0 à 8 dans le sens des aiguilles d'une montre en partant de la zone contenant le nombril

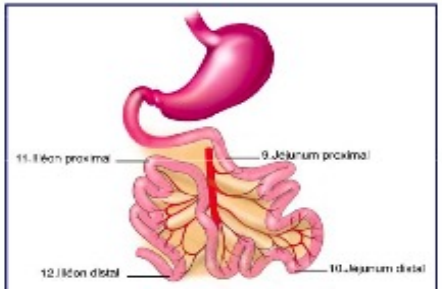

4 segments de l'intestin grêle

Score de SUGARBAKER (PCI)

- 13 régions abdomino-pelviennes
- implant tumoral de + grand diamètre
- score de 0 à 3 selon la taille de l'implant
- Somme des scores des 13 régions [0 à 39]

Evaluation coelioscopique, confirmée après laparotomie

Score > 10 : prédictif d'une résécabilité incomplète

Score de Fagotti

score ≥ 8 / 14

= chirurgie d'exérèse est incomplète chez 100% des patientes

Paramètres	Score
Gâteau épiploique	0 localisations isolées ou 2 : infiltration diffuse allant à la grande courbure de l'estomac
Carcinose péritonéale	0 : carcinose atteignant des territoires limités (gouttière para colique ou péritoine pelvien résécables chirurgicalement par péritonectomie) ou 2 : infiltration péritonéale massive NON RESECABLE ou distribution miliaire
Carcinose diaphragmatique	0 : tous les autres cas ou 2 infiltration large ou nodules confluents infiltrant la majeure partie de la surface diaphragmatique
Rétraction mésentérique	0 : absence de rétraction mésentérique ou 2 rétraction mésentérique
Infiltration du tube digestif	0 : tous les autres cas ou 2 : une résection digestive est envisagée
Infiltration de l'estomac	0 : tous les autres cas ou 2 : nodules infiltrant l'estomac et/ ou rate/et/ ou petit épiploon
Métastases hépatiques	0 : tous les autres cas ou 2 : toute lésion de surface > 2cm

Maladie
peu étendue
≠
Maladie résécable

Critères radiologiques et/ou peropératoires

Métastases hépatiques ou extra-abdominales multiples

Envahissement massif

- pédicule hépatique
- mésentère (« mésentère rétractile »)
- pédicule mésentérique supérieur
- péritoine rétro-hépatique avec atteinte de la veine porte/ veines sus-hépatiques
- partie distale du pancréas nécessitant une spléno-pancréatectomie élargie
- ganglions lombo-aortiques supra-rénaux
- estomac

Chimiothérapie néo-adjuvante

Dr Yann Delpech

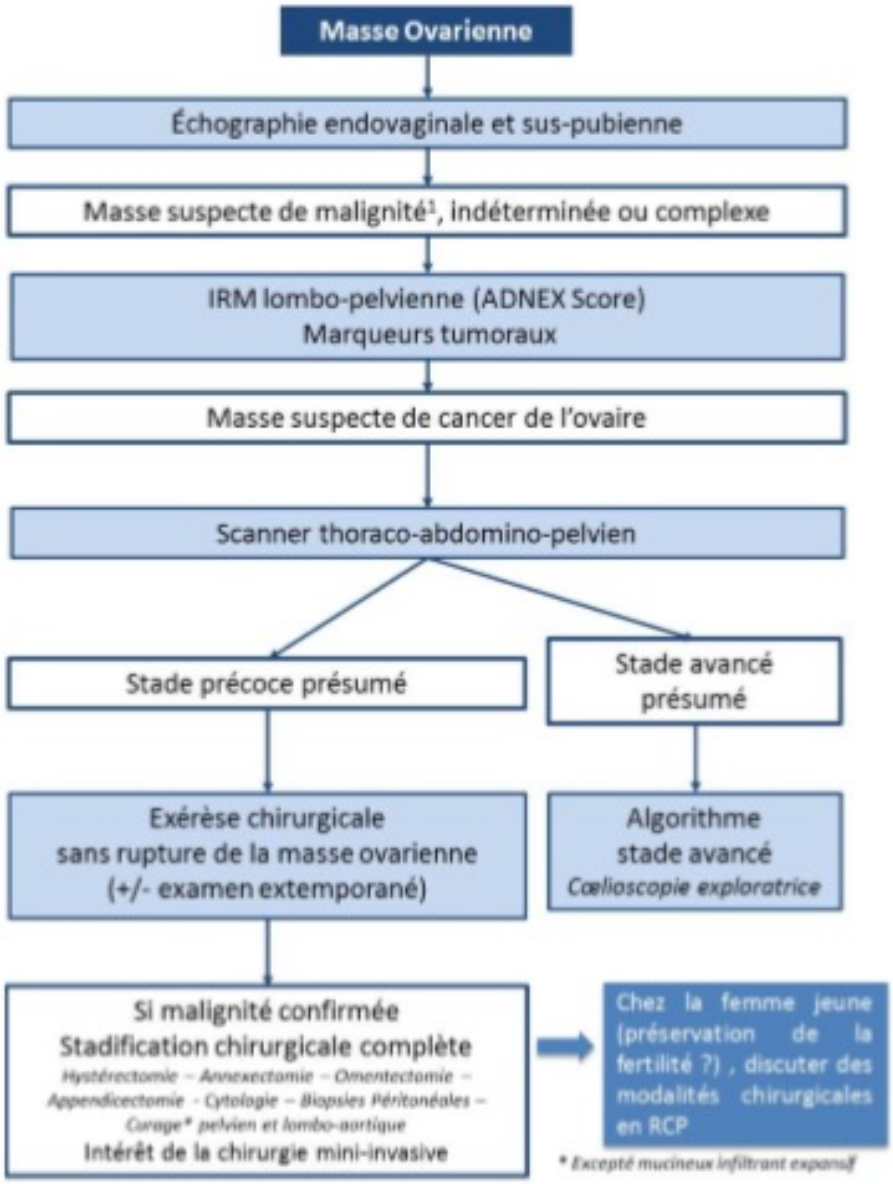

Dr Kaïs RAZZOUK

Conclusion

- Recommandations :
  - Dépistage échographique / simple rules
  - Marqueur HE4
  - Séquences IRM protocolisées
  - Utlisation des scores de Fagotti et PCI

- Impossibilité d'émettre des recommandations
  - ACE / CA 19.9
  - Nutrition pré-opératoire
  - Préparation digestive

Merci pour votre attention

Site INCA www.e-cancer.fr

CONDUITES À TENIR INITIALES DEVANT LES PATIENTES ATTEINTES D'UN CANCER ÉPITHÉLIAL DE L'OVAIRE (DÉCEMBRE 2018)

- Synthèse - Conduites à tenir initiales devant des patientes atteintes d'un cancer épithélial de l'ovaire (décembre 2018) - PDF 1,17 Mo
- Thésaurus - Conduites à tenir initiales devant des patientes atteintes d'un cancer épithélial de l'ovaire (décembre 2018) - PDF 4,88 Mo